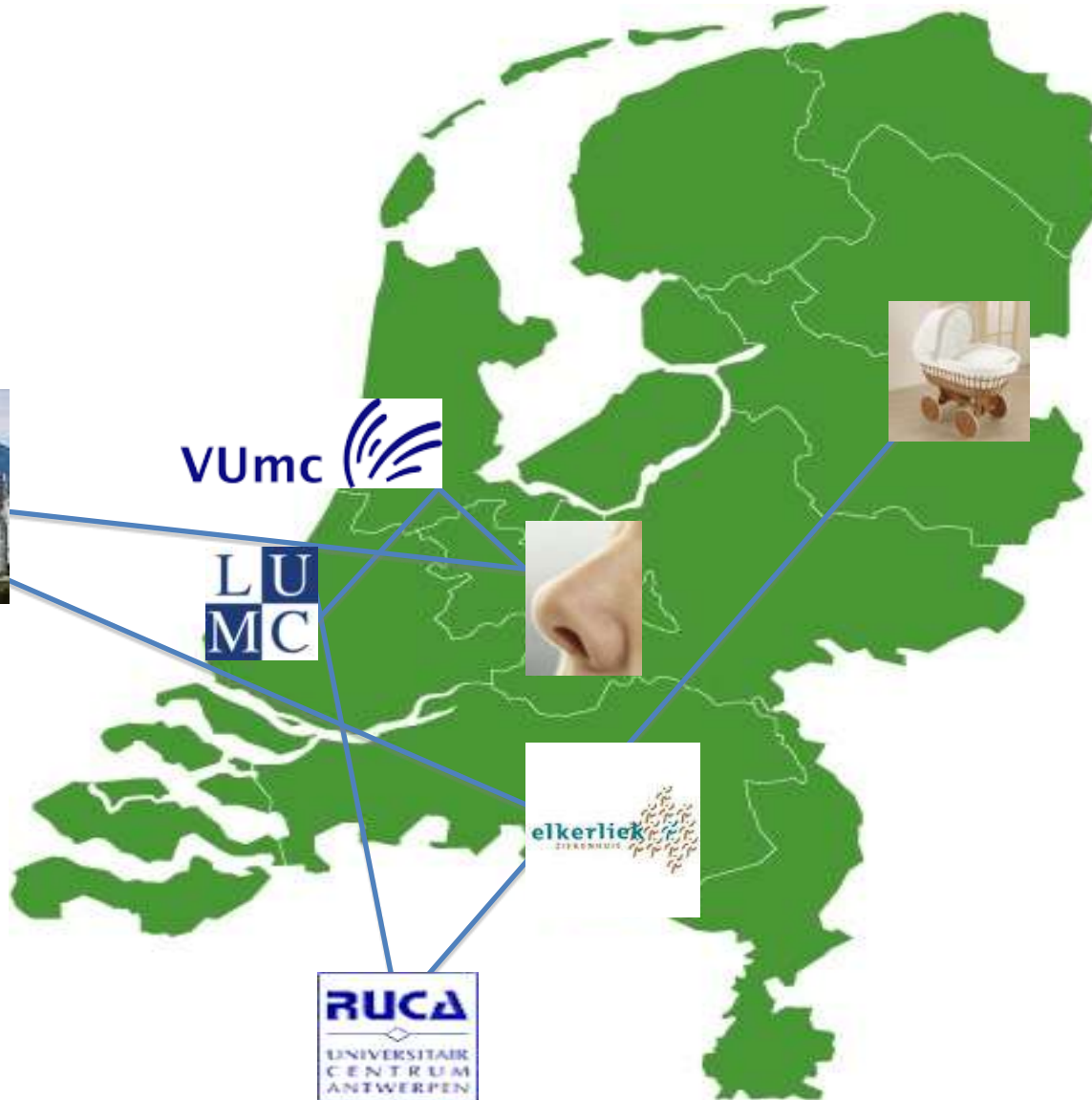
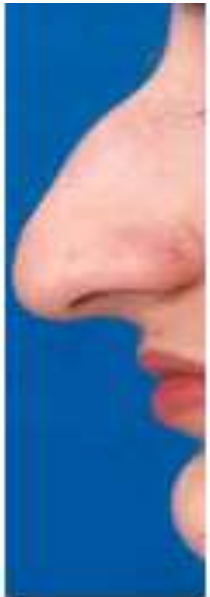
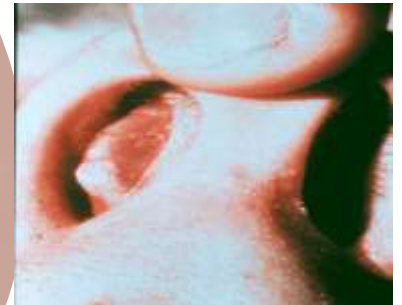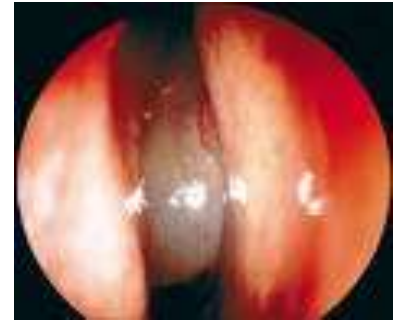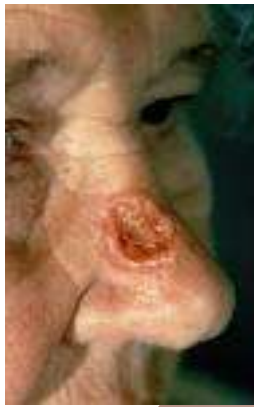# 'Rondneuzen'

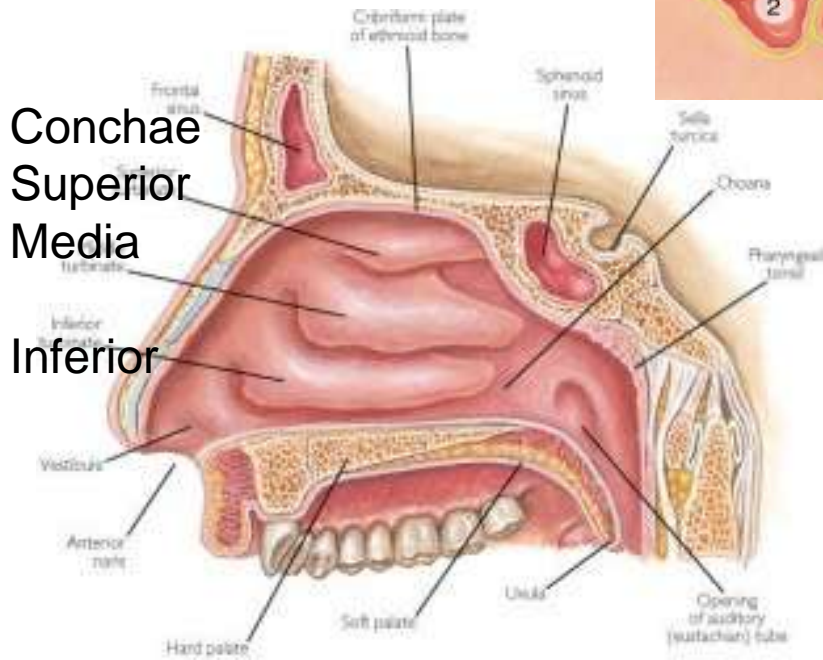
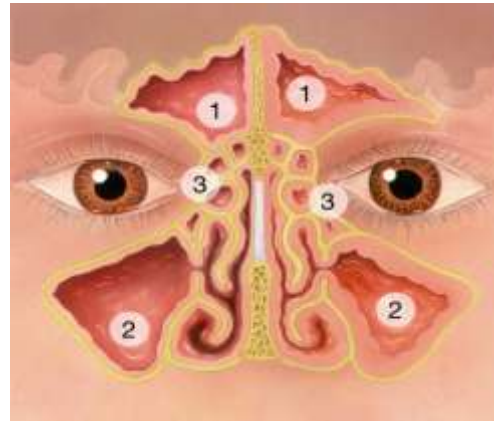
KNO Helmond 100 jaar  
R.G.B. Bruekers-Schipper  
KNO-arts



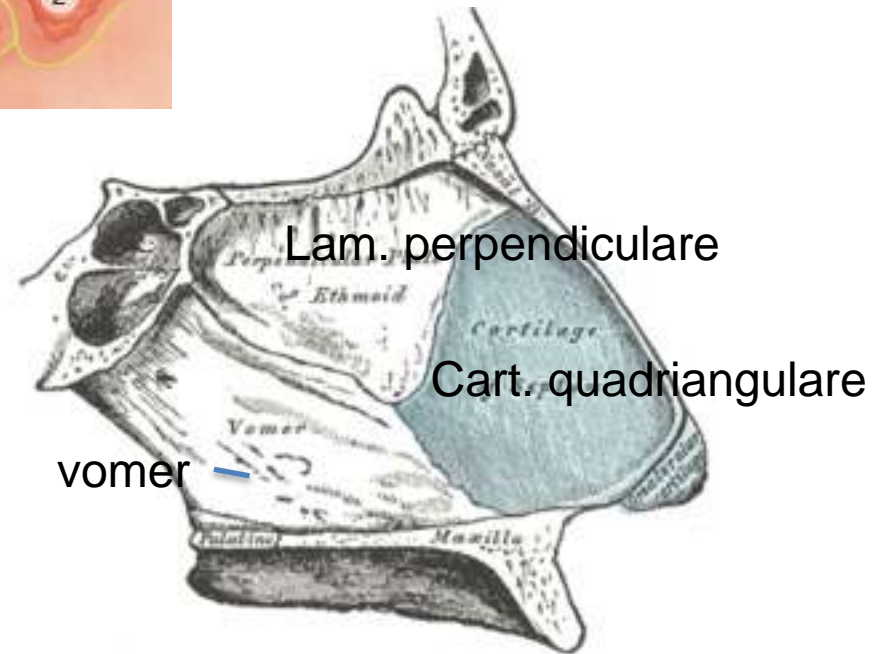


Neusobstructie  
Neusloop  
Epistaxis  
Reuk  
Pijn

# Anatomie



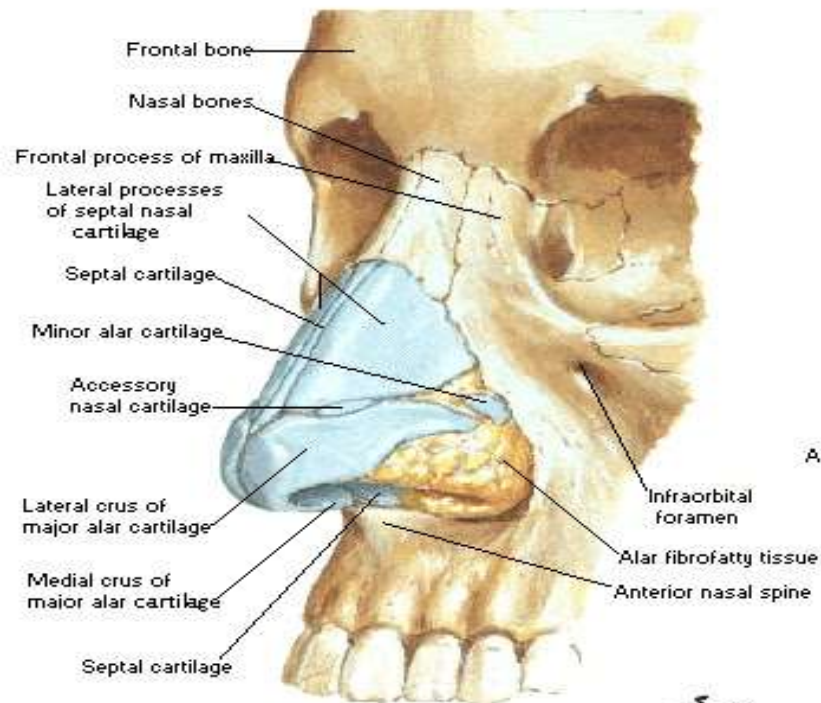
Conchae  
Superior  
Media  
Inferior



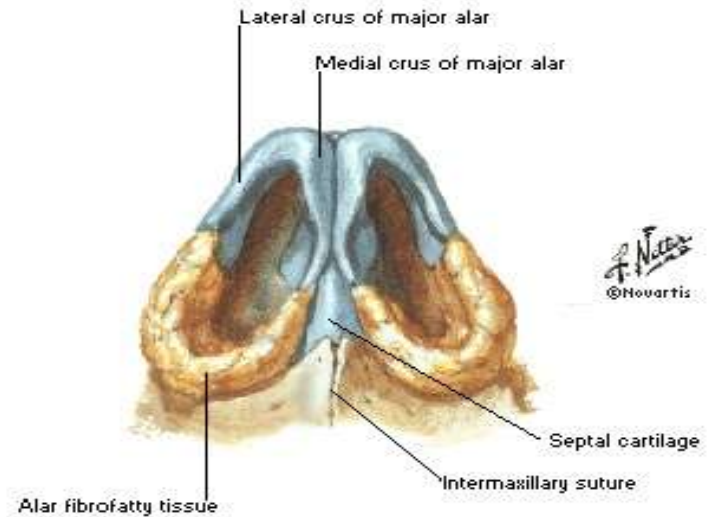
vomer

# Uitwendige anatomie

**Nose [Skeleton]  
Anterolateral View**

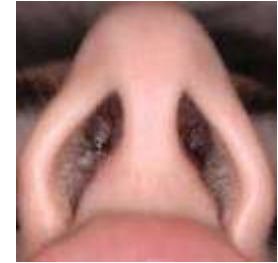

**Nose [Skeleton]  
Inferior View**



## Neusklepregio

- Nauwe en flexibel deel
- Regulatie van nasale luchtstroom en weerstand
- Neusklepdysfunctie in 13% volw. populatie
- Mink in 1903 voor het eerst beschreven
- Interne en externe klep

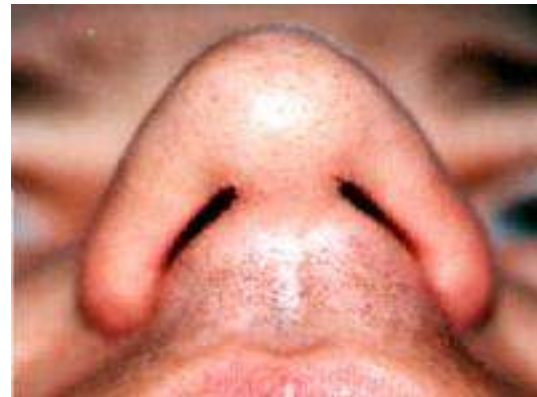
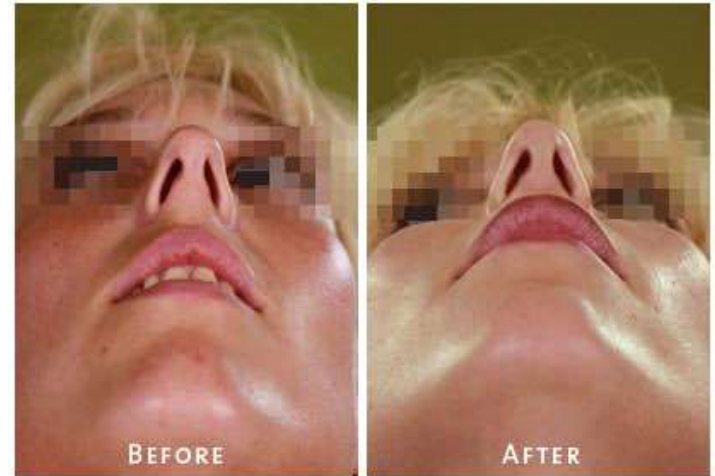
## Presentatie insufficiënte klepregio

- Enkel- of dubbelzijdige neuspassageklacht
- Reageert onvoldoende op medicamenteuze therapie
- Korstvorming / Neusbloeding
- Kan verergeren tijdens geforceerde inspiratie door toename van neg. druk (Bernoulli kracht)-> laterale wand aanzuigt

## Etiologie

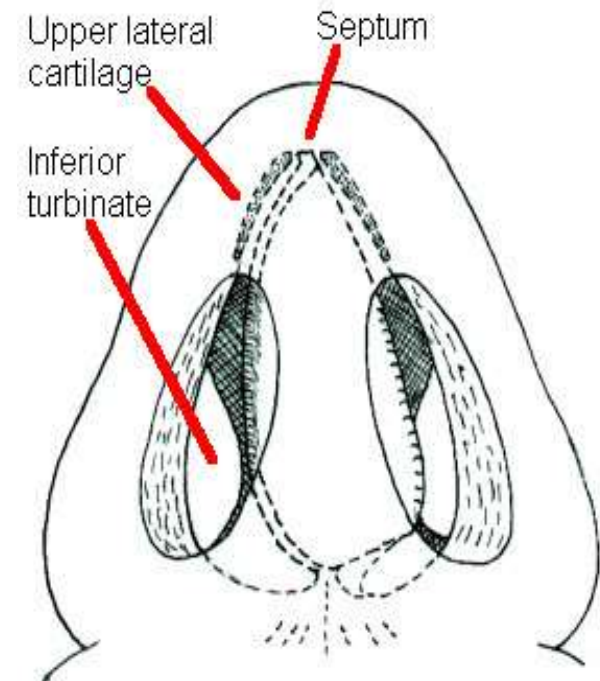
- In vg trauma of neuschirurgie
- Anatomie: overprojectie vd neus met nauwe neusvleugels
- Wijde columella
- Klepcollaps door afwijking in de structuur welke de klep vormt





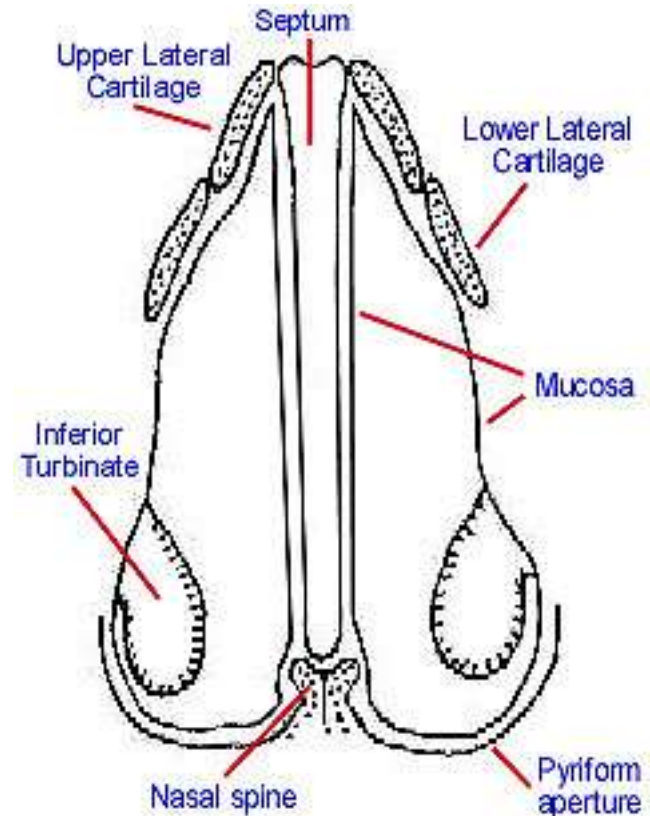
## Interne klep

- Verbinding kraakbenige septum met caudale randen vd upper laterals
- Hoek meestal 10-15 graden
- Verandert onder invloed van de nasale musculatuur



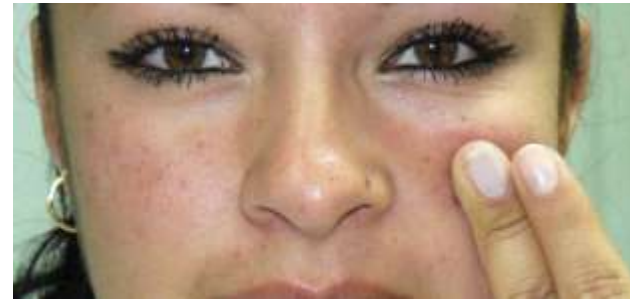# Externe klep

- Regio caudaal van de interne neusklep
  - Crus vh lower lateral
  - Het caudale septum
  - Apertura piriformis
  - Caput vd concha inferior
  - Bekleding van de neusbodem



## Diagnose stelling

- NOSE en SNOT vragenlijsten
- Uitsluiten mucosale afwijkingen ( evt. Allergietest)
- Inspectie met en zonder instrumentarium
- Forse neus inspiratie
- Cottletest
- Rhinomanometrie
- Peak nasal inspiratory flow



# NOSE Scale

- Patient met neusobstructieklachten 65 ( 22 SD)

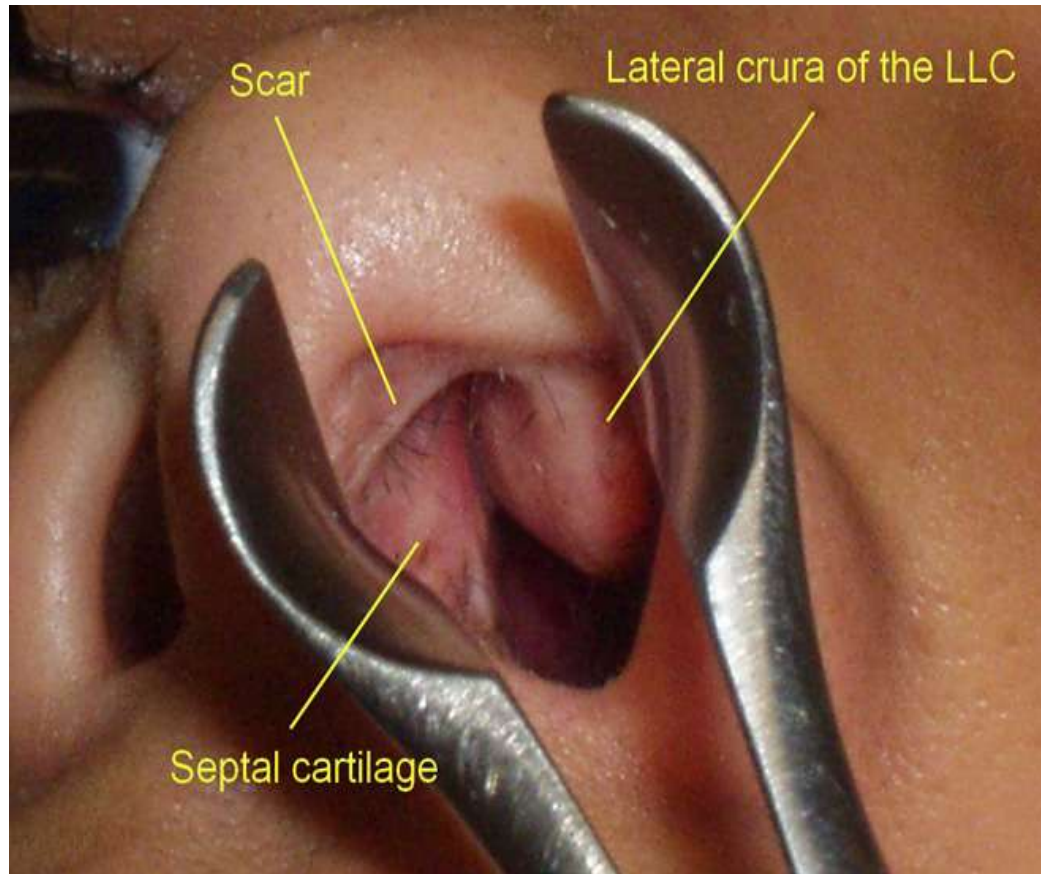
0 1 2 3 4

- Zwelling in de neus, vol gevoel
- Neusblokkade of obstructie
- Moeilijkheden met ademen door de neus
- Problemen met slapen
- Niet genoeg lucht binnenkrijgen bij het ademen  
dr de neus bij inspanning

----- +

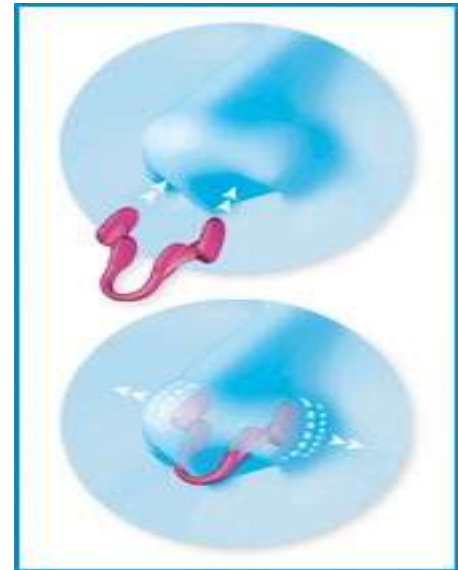
0; geen probleem 1; licht 2.; Matig 3: Redelijk 4; Ernstig  
vermenigvuldigen met 5 om getal tussen 0- 100 te krijgen

# Klepcollaps



## Behandeling

- Afhankelijk van aangedane structuur en lokalisatie (interne- en/of externe klep)
- (Proef) behandeling met corticosteroiden neusspray en / of neusbeugel



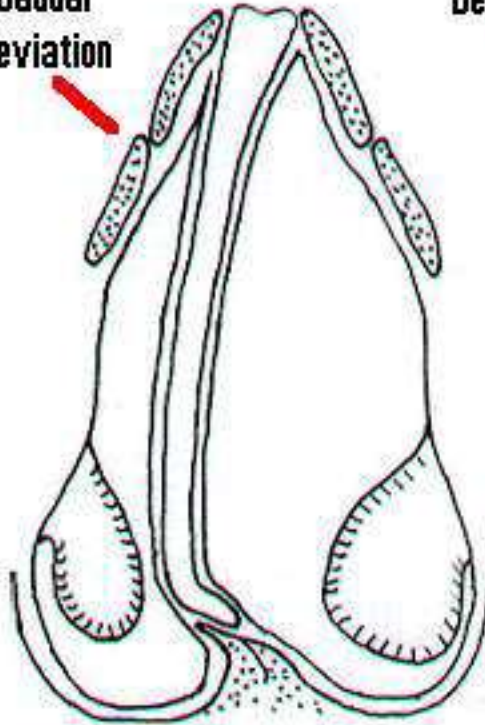
# Chirurgische behandeling

**Doel:**

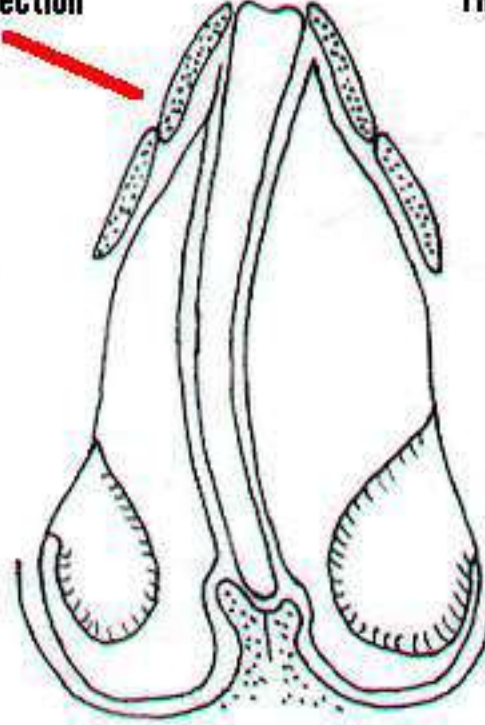
**neusklep regio te verruimen en/of  
te verstevigen**

# Septum

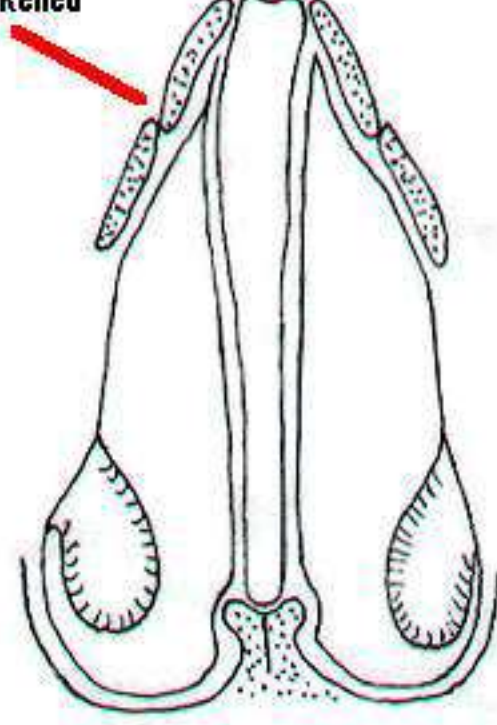
Caudal deviation



Deflection

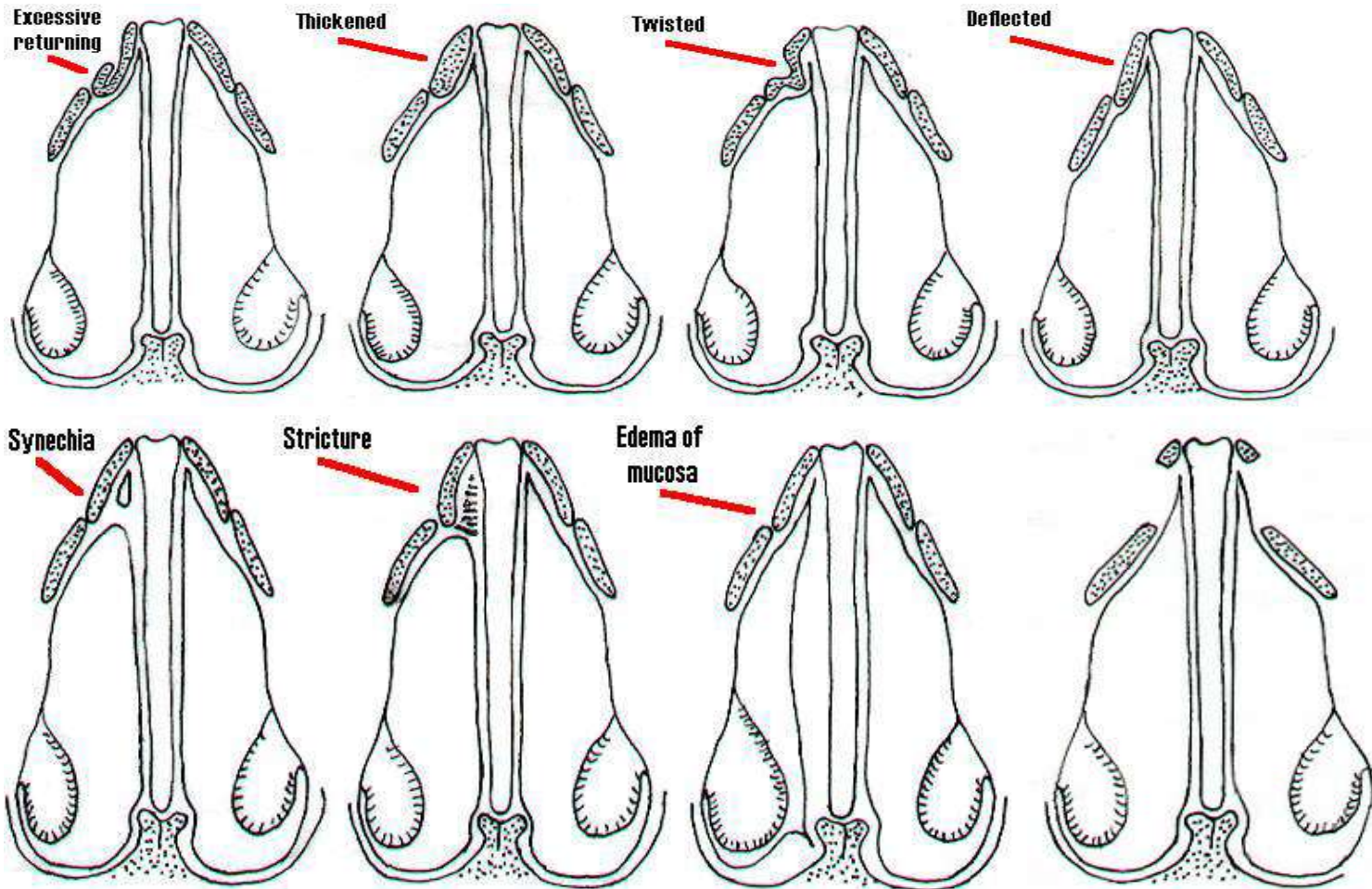


Thickened





# Upper en Lower lateral



# Kraakbeen implantaten

- Spreadergraft
- Alarbattengraft
- Butterflygraft

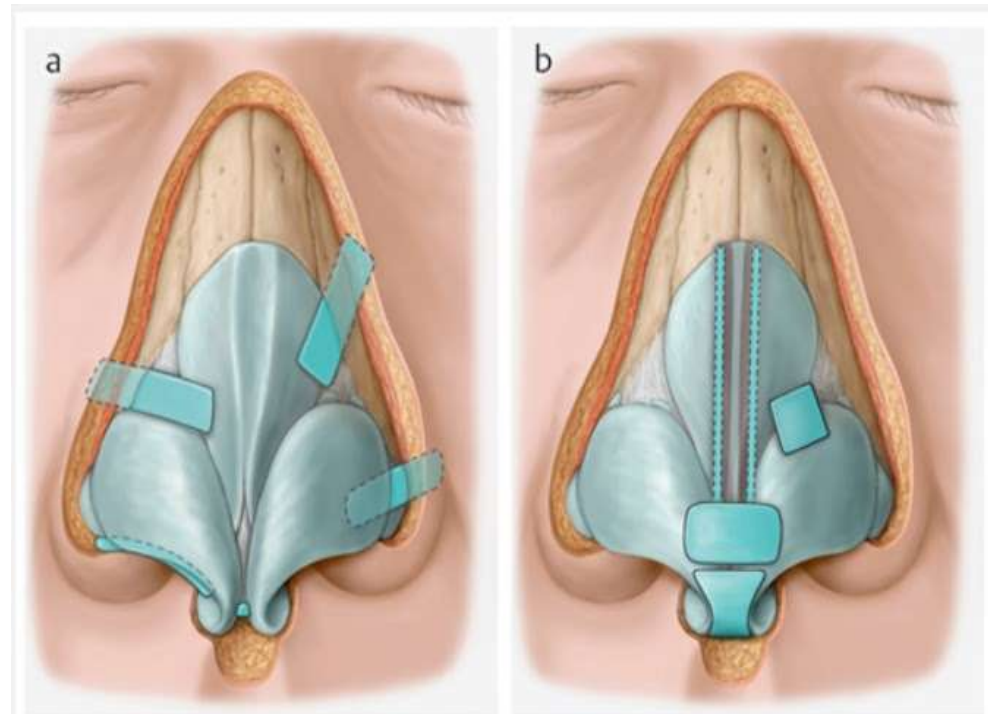
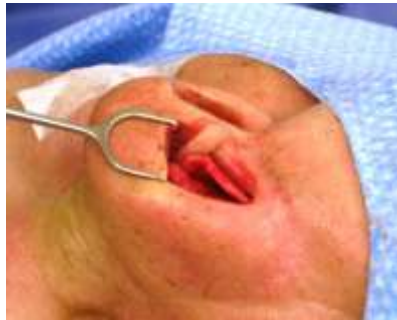
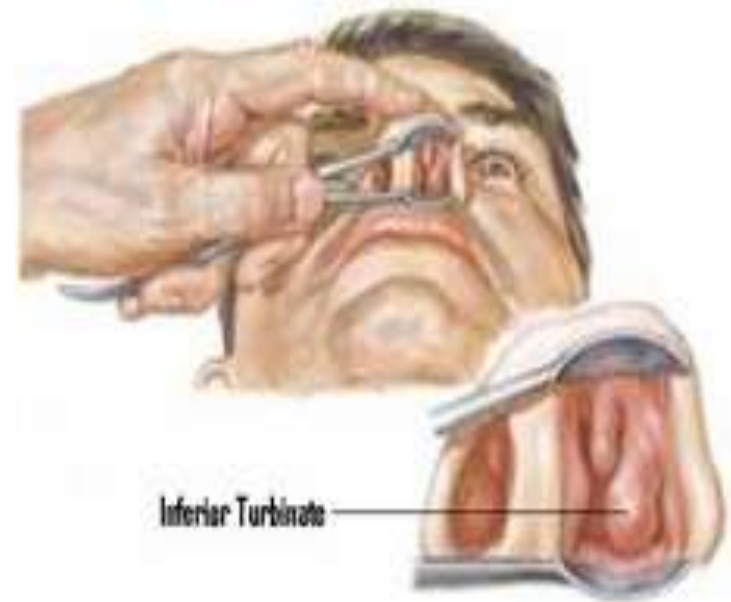
Figure 2: Overview over commonly placed structural grafts. a) from top to bottom: Vertical alar batten graft, horizontal alar batten graft, alar strut graft, alar rim graft, columellar strut graft. b) from top to bottom: Paired spreader grafts, cap graft, shield-type tip graft.

# Conchachirurgie

- Celontherapie
- Conchacaustiek
- Conchalateralisatie
- Conchotomie



## Take home message

- De neuspassage klacht ook door insufficiëntie van de neusklepregio kan ontstaan
- Klepregio makkelijk te onderzoeken gebied is.

# Dank voor uw aandacht

