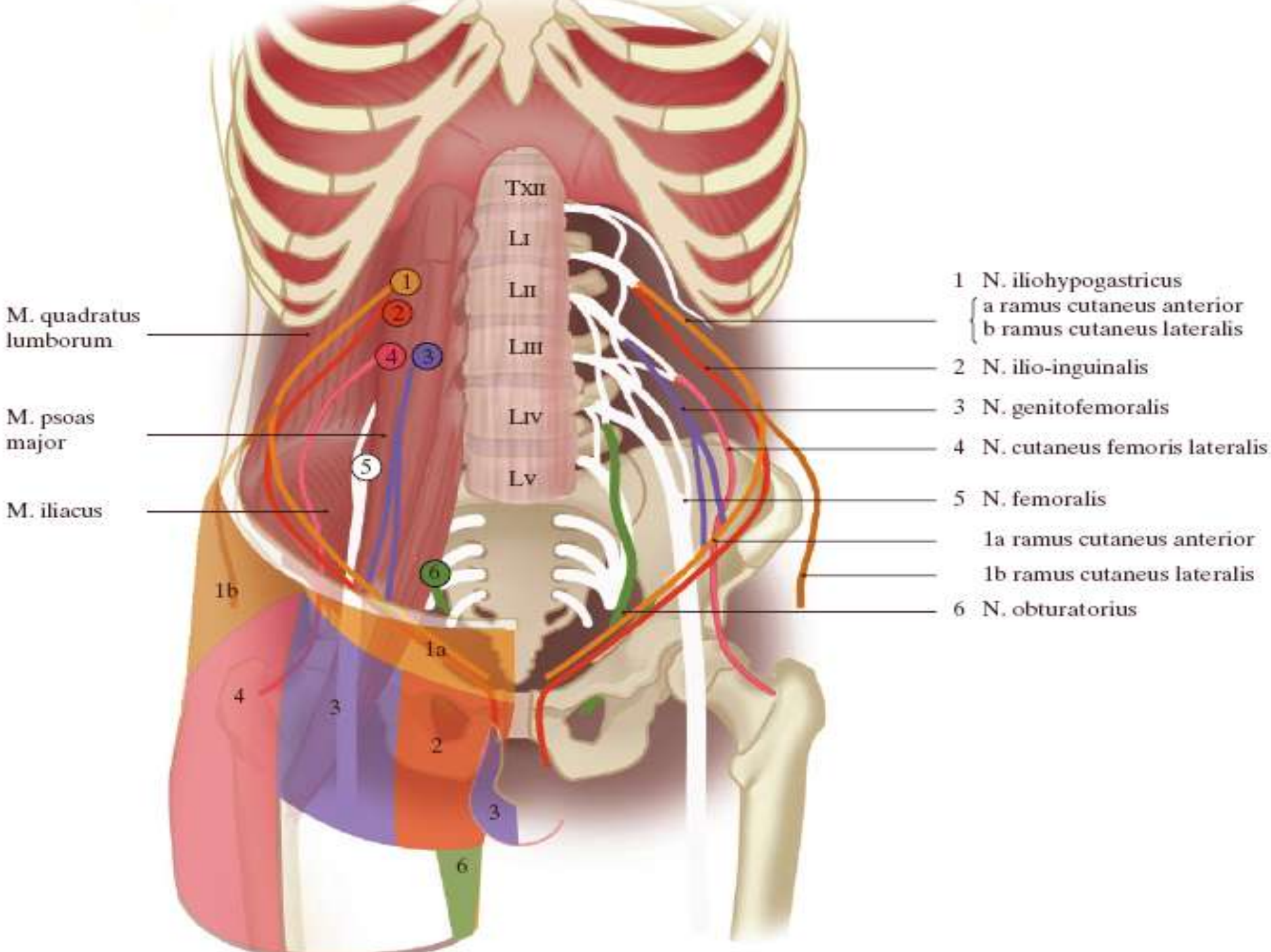


Neurogene liespijn



M. quadratus lumborum

M. psoas major

M. iliacus

Txii
Li
Lii
Liii
Liv
Lv

- 1 N. iliohypogastricus
 - a ramus cutaneus anterior
 - b ramus cutaneus lateralis
- 2 N. ilio-inguinalis
- 3 N. genitofemoralis
- 4 N. cutaneus femoris lateralis
- 5 N. femoralis
 - 1a ramus cutaneus anterior
 - 1b ramus cutaneus lateralis
- 6 N. obturatorius

1b

1a

4

3

2

3

6

Differentiaaldiagnose bij liespijn

hernia

hernia inguinalis

hernia femoralis

myogeen

scheur van de anulus inguinalis profundus, met name bij sporters

myofasciale pijn, met name op triggerpunten

M. iliopsoas, bij tendinitis of een abces

bursitis iliopectinea

ossaal of tendinogeen

artrose, stressfractuur, coxartritis

metastase

periostitis, osteïtis

adductorensurmenage

'anterior snapping hip' (synoniem: 'snapping iliopsoas tendon')

cutaan

hydradenitis

arterioveneus

varicose

trombose

iliacale vaten: aneurysma of stenose

neurogeen ('entrapment' of compressie)

N. iliohypogastricus of N. ilio-inguinalis: na een

Pfannenstiel-incisie

N. genitofemoralis

N. cutaneus femoris lateralis: 'meralgia paraesthetica'

gerefereerde pijn

tubo-ovarieel

niersteen

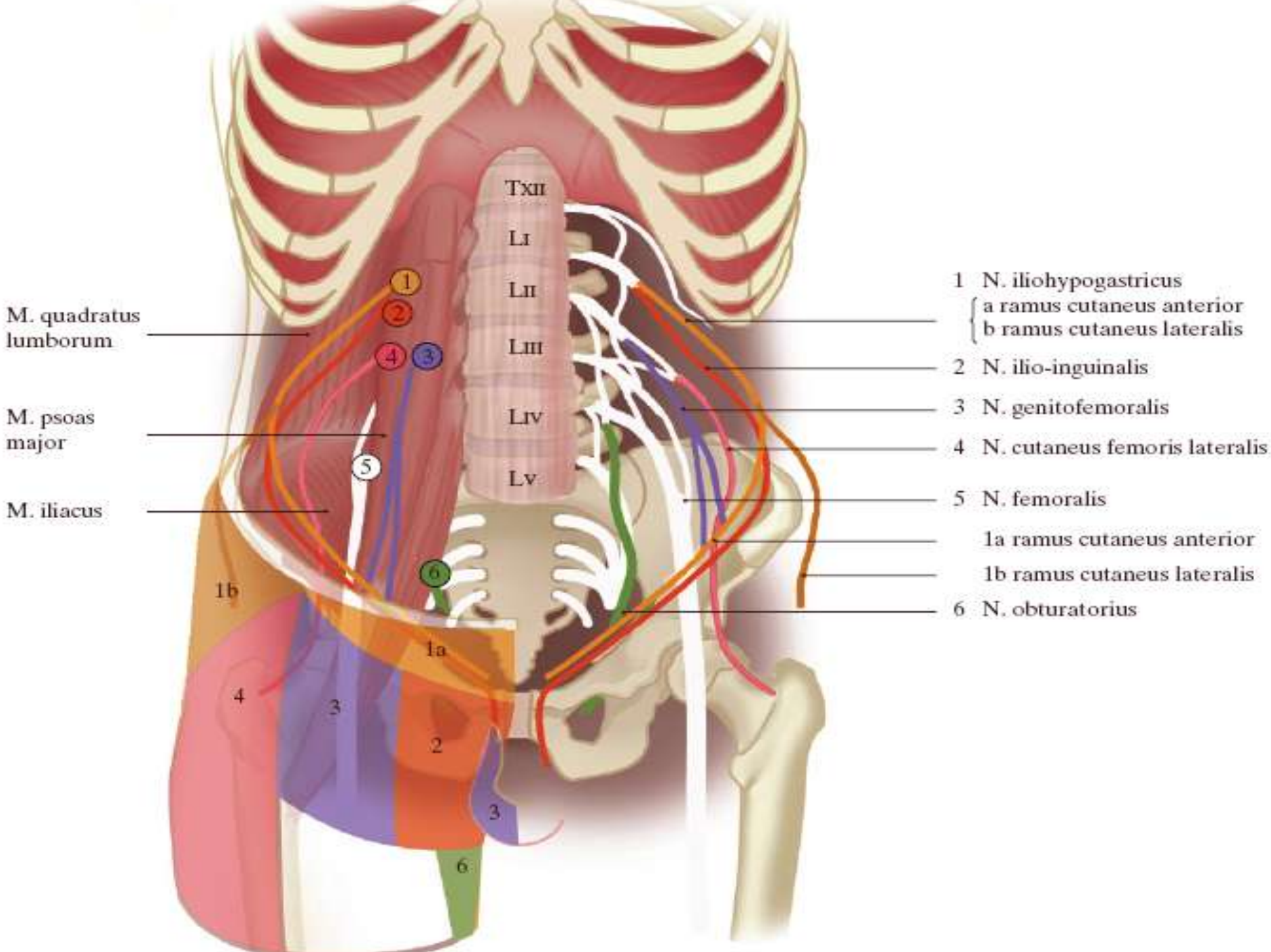
ureterafwijkingen

lymfadenitis

neoplasma

endometriose in het ligamentum teres uteri

Neuralgie n. iliohypogastricus & n. ilioinguinalis



M. quadratus lumborum

M. psoas major

M. iliacus

Txii
Li
Lii
Liii
Liv
Lv

- 1 N. iliohypogastricus
 { a ramus cutaneus anterior
 b ramus cutaneus lateralis
- 2 N. ilio-inguinalis
- 3 N. genitofemoralis
- 4 N. cutaneus femoris lateralis
- 5 N. femoralis
 1a ramus cutaneus anterior
 1b ramus cutaneus lateralis
- 6 N. obturatorius

1b

1a

4

3

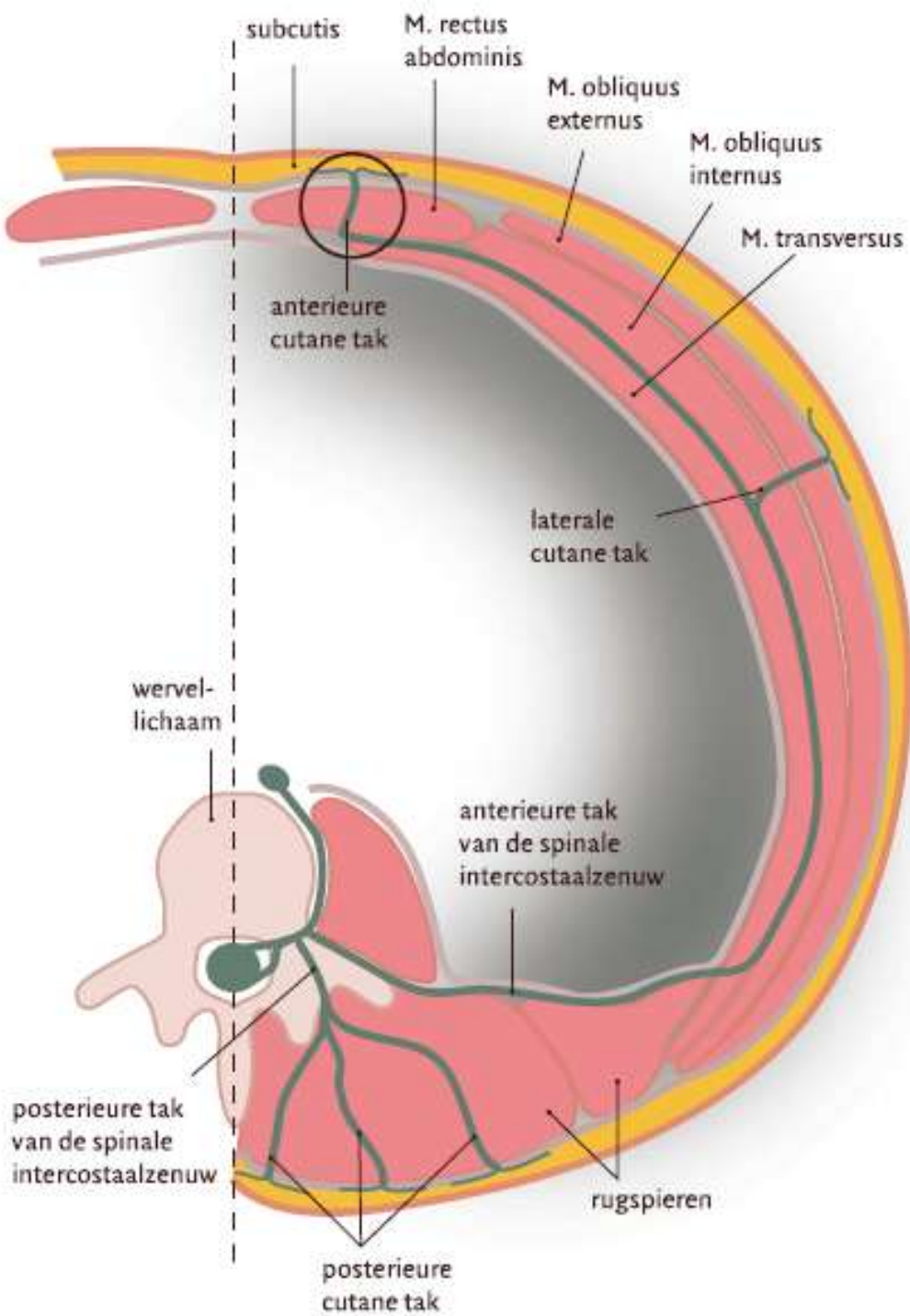
2

3

6

Anatomie

- Iliohypogastricus
 - L1(+Th12)
 - Ventraal quadratus lumborum, dorsaal nieren
 - Tussen transversus abd. en obliquus int.
 - Penetreert vlak boven annulus ing. ext.
- Ilioinguinalis
 - L1(+Th12)
 - Verloop idem als IH, maar aan binnenkant m. transversus, penetreert iets inferieur van IH.



- Verloop intercostale zenuw
- Ongeveer idem bij IH

Table 1

Causes of ilioinguinal neuropathies

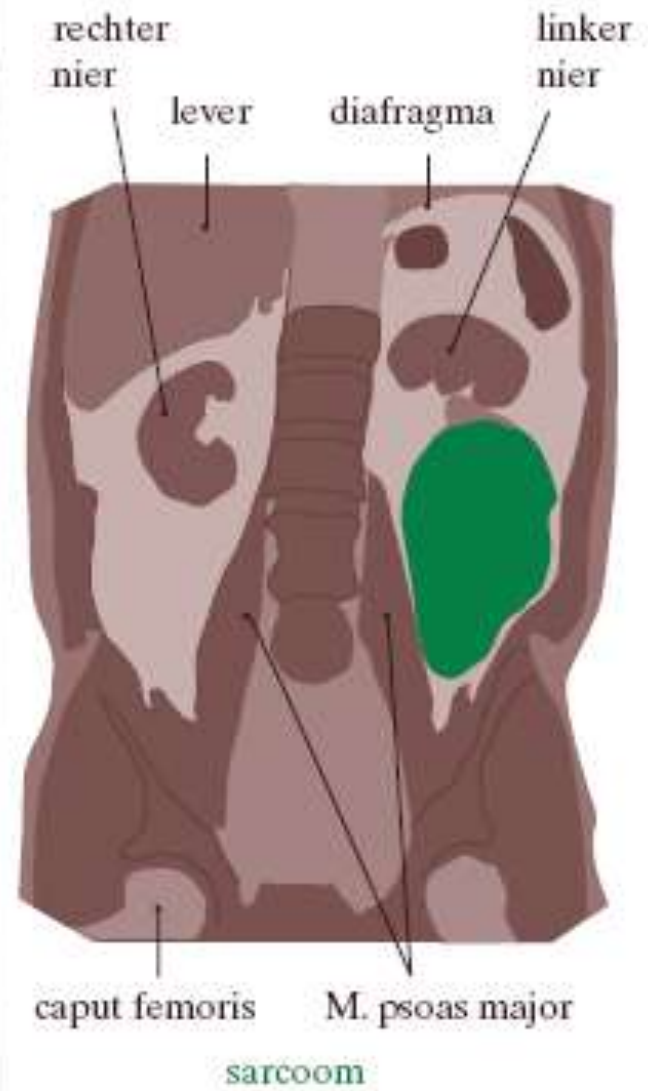
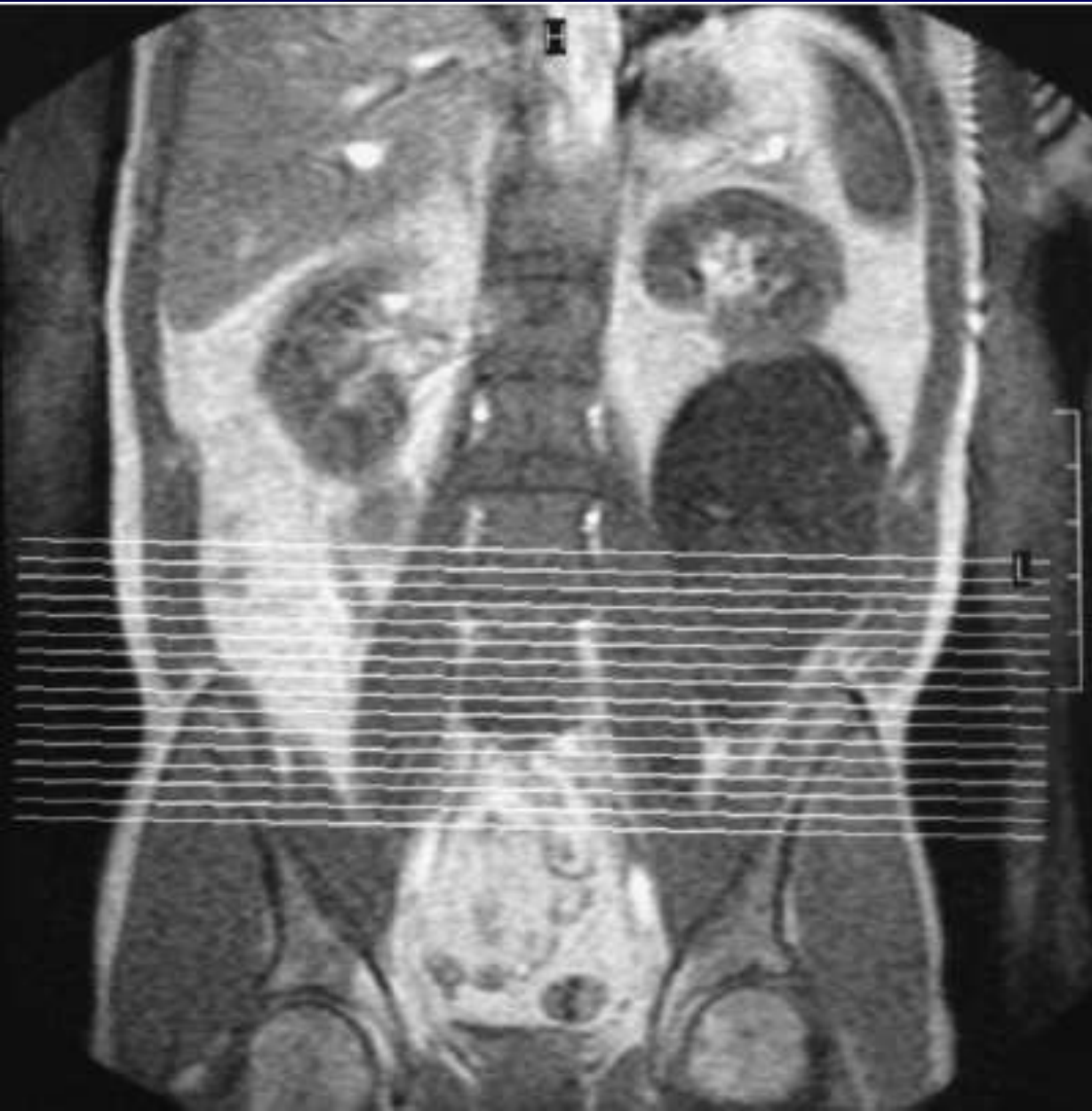Location	Cause
Retroperitoneal	Surgical incisions (e.g. nephrectomy) Retroperitoneal tumors
Lower abdomen	Entrapment in abdominal muscle layers Surgical incisions
Inguinal canal	Herniorrhaphy Endometriosis Lipoma, leiomyoma
Unknown	After childbirth Spontaneous ^a

Etiologie

- Iatrogeen: Pfannenstiel, liesbreuk OK, hysterectomie, lymfklierdissectie
 - Grootte litteken
 - Direct postoperatief (bv door hechting)
 - Later: neuroom- of fibrosevorming
- Bij actieve sporters
 - Entrapment n. iliohypogastricus in m. obliquus externus door scheuring aponeurosis

Etiologie (2)

- Neoplasmata retroperitoneaal
 - Bv sarcoom
- Zwangerschap (m.n. 3e trimester)



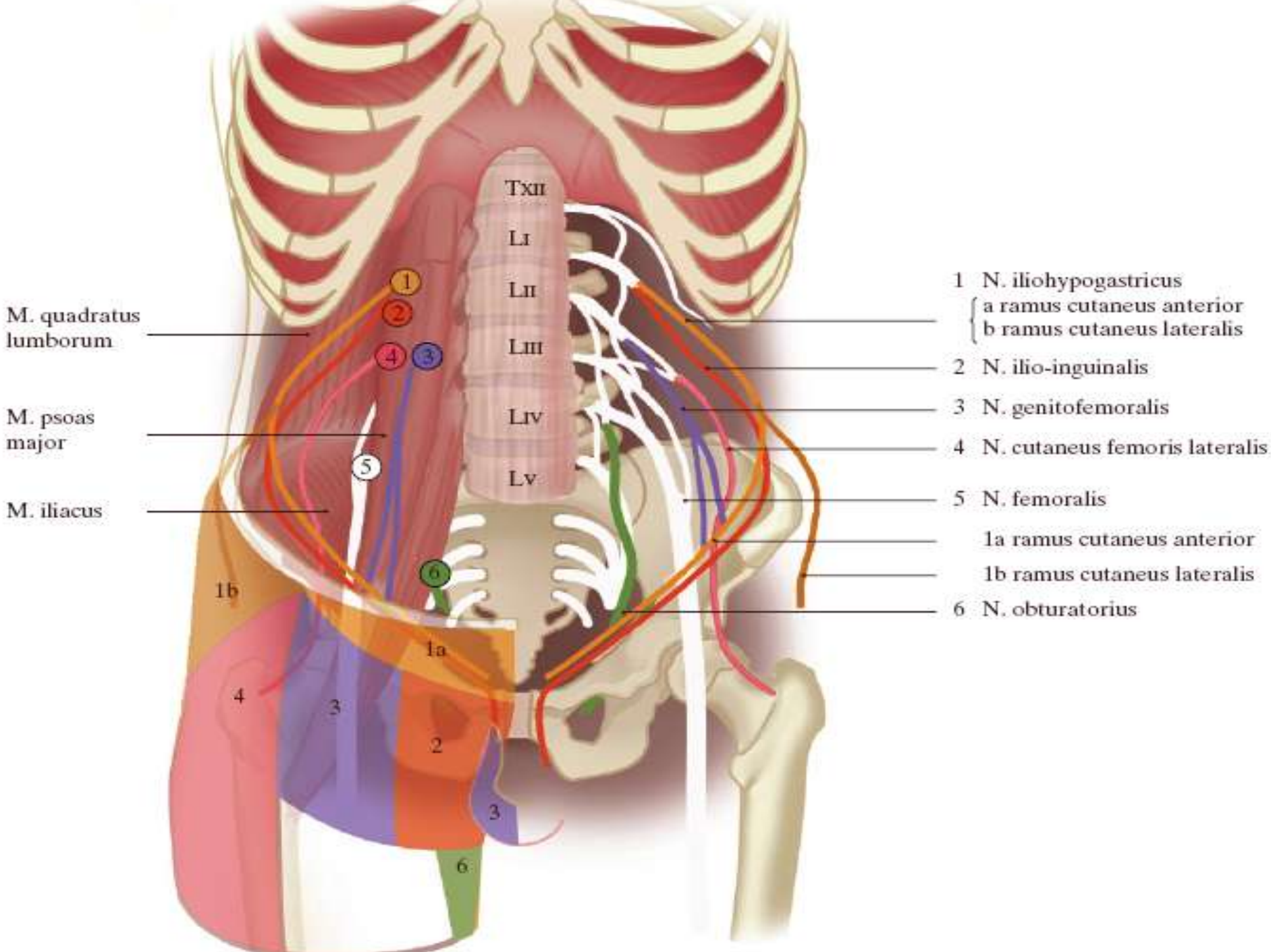
Diagnose

- Pijn, zelden hypoesthesie als klacht
 - Straalt vaak inferomediaal uit
- Diagn. criteria
 - Operatie in het verleden
 - Hyper-/hypoesthesie in duidelijk afgrensbaar gebied
 - Lokaal anestheticum brengt verlichting
 - Aanwijsbare pijnlijke plek

Therapie

- Lokale anestheticum injectie
 - Evt. EMG geleid
 - Case report Ter Meulen *et.al.*
- Neurolyse

Neuralgie n. genitofemoralis



M. quadratus lumborum

M. psoas major

M. iliacus

Txii
Li
Lii
Liii
Liiii
Lv

- 1 N. iliohypogastricus
 - a ramus cutaneus anterior
 - b ramus cutaneus lateralis
- 2 N. ilio-inguinalis
- 3 N. genitofemoralis
- 4 N. cutaneus femoris lateralis
- 5 N. femoralis
 - 1a ramus cutaneus anterior
 - 1b ramus cutaneus lateralis
- 6 N. obturatorius

1b

1a

4

3

2

3

6

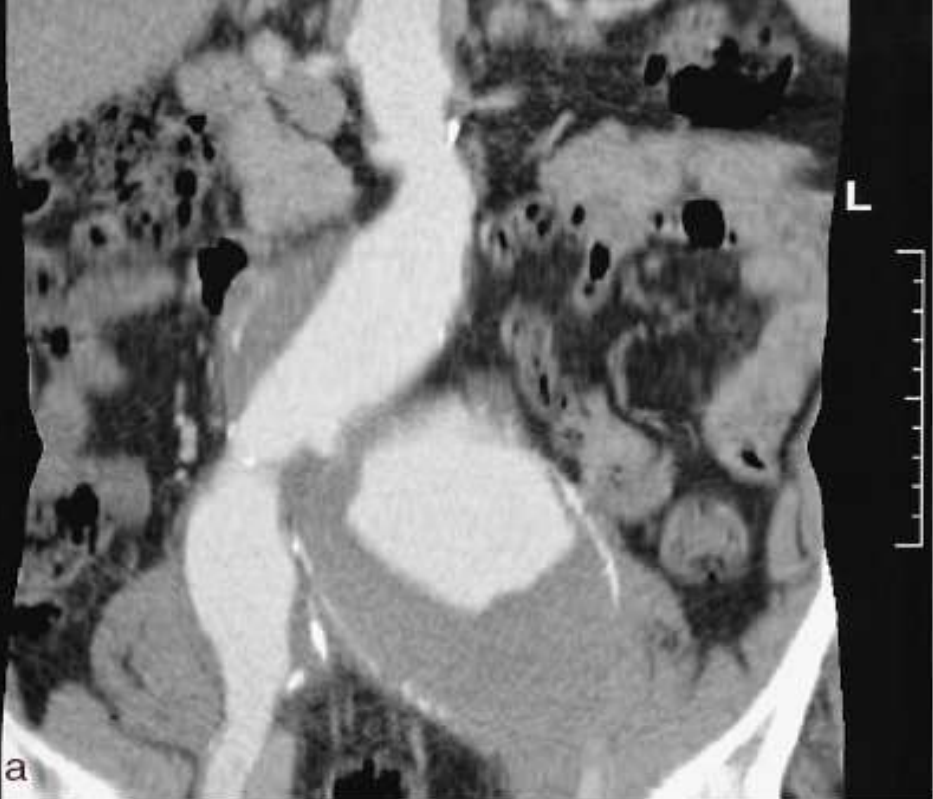
Anatomie

- L1-L2
- Penetreert psoas major thv L3-L4
- Volgt ureter
- Splitsing genitale en femorale tak bij Poupart
 - Genitale tak door lieskanaal
 - Femorale tak langs a. femoralis naar proximale dijbeen

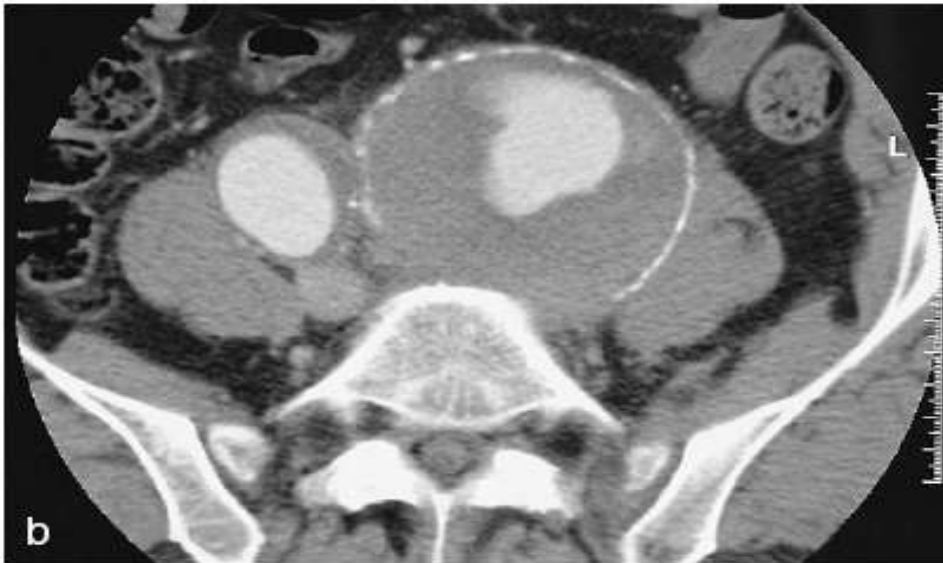
Etiologie

- Iatrogeen
 - Sectio, appendectomie
- Trauma, retroperitoneaal hematoom
- Aneurysmata

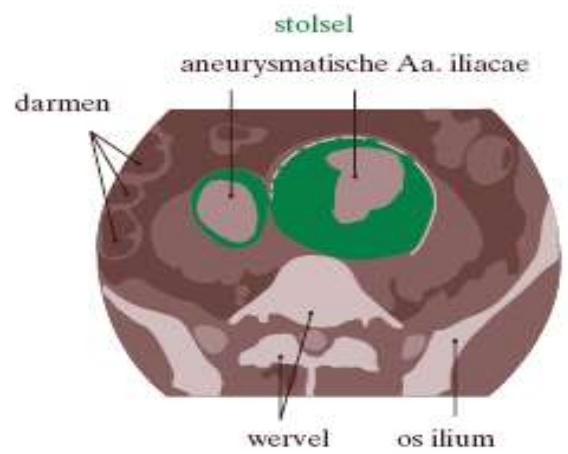
- Zeldzaam



a



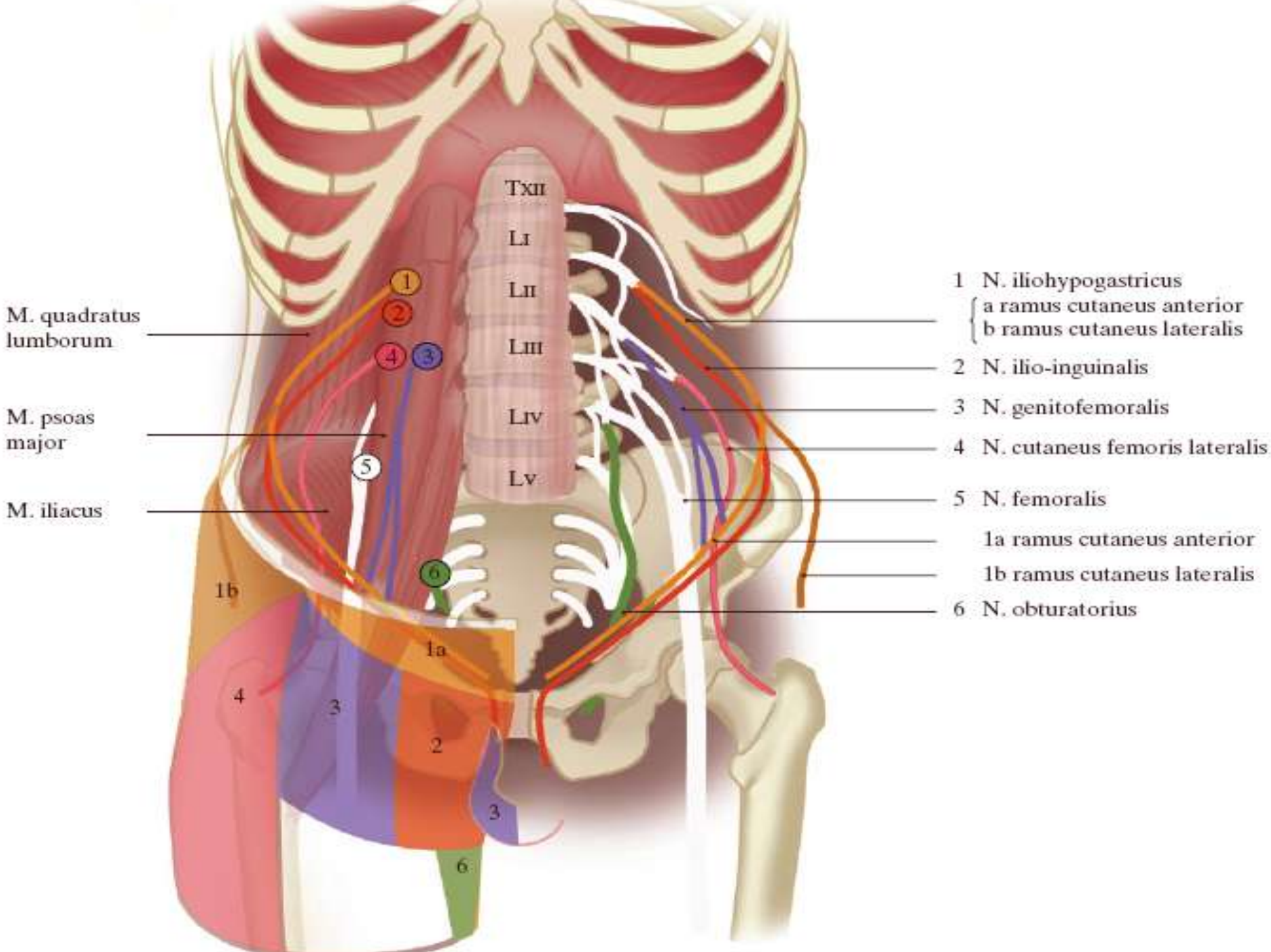
b



Diagnose en therapie

- Hypoesthesie tot onder lig. inguinale
 - I.t.t. n.IH en n.II
 - Ook scrotum bij aangedane genitale tak
- Pijn kan erger zijn bij rotatie heup
- Behandeling: lokale anestheticum injectie, anders chirurgisch

Neuralgie n. cutaneus femoris
lateralis: meralgia paresthetica



M. quadratus lumborum

M. psoas major

M. iliacus

Txii
Li
Lii
Liii
Liv
Lv

- 1 N. iliohypogastricus
 - a ramus cutaneus anterior
 - b ramus cutaneus lateralis
- 2 N. ilio-inguinalis
- 3 N. genitofemoralis
- 4 N. cutaneus femoris lateralis
- 5 N. femoralis
 - 1a ramus cutaneus anterior
 - 1b ramus cutaneus lateralis
- 6 N. obturatorius

1b

1a

4

3

2

3

6

Anatomie

- L2-L3
- Over m. iliacus
- In dijbeen tussen aanhechtingen Poupart aan SIAS
- Voorziet anterolaterale aspect dijbeen tot de knie

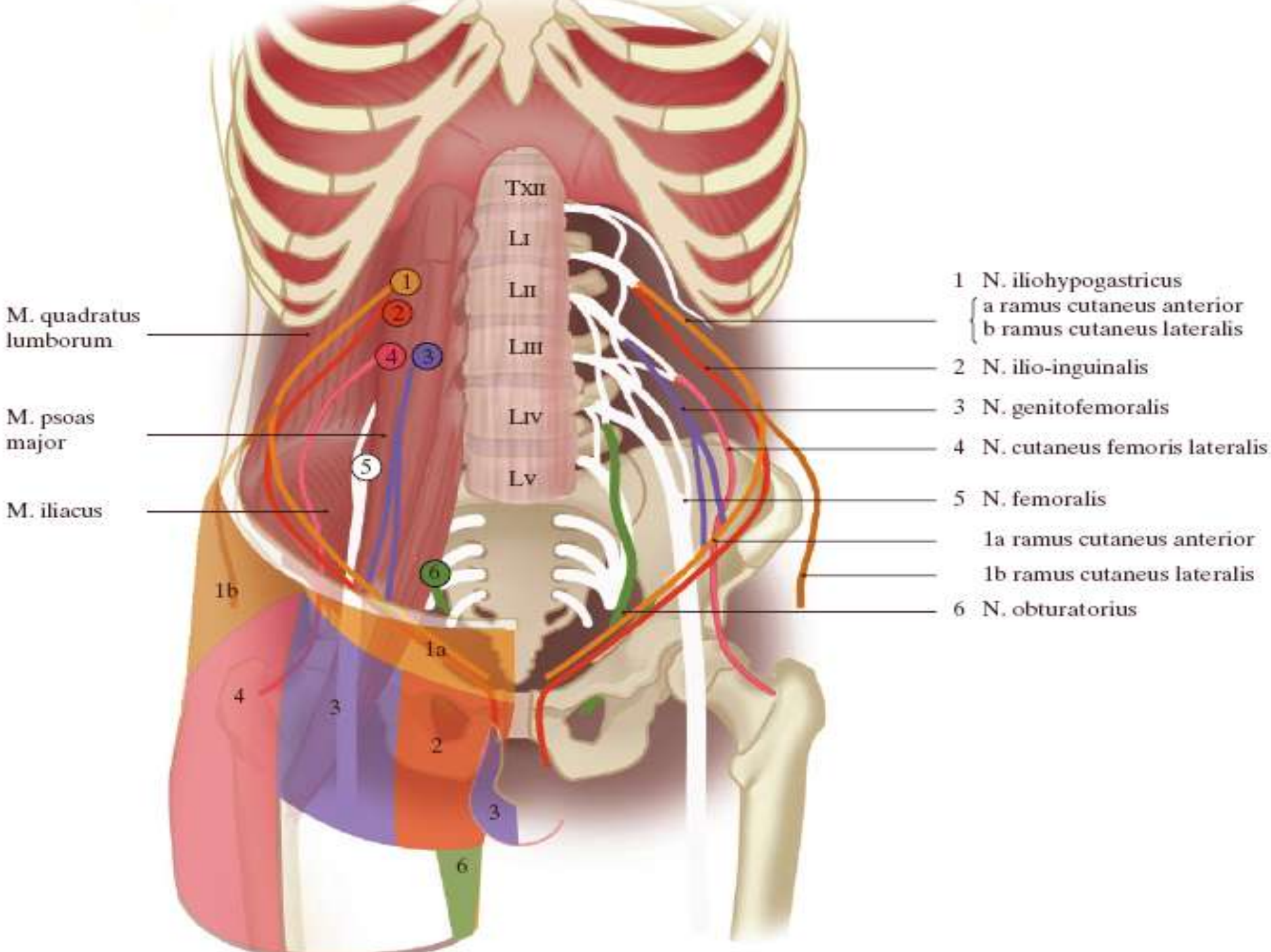
Etiologie

- Entrapment meestal bij aanhechting lig. inguinale aan SIAS
 - Trauma
 - Diverticulitis, appendicitis, tumoren abd.
 - Zwangerschap, obesitas, ascites
 - Te lang staan (obesitas soms bij zitten)
 - DM

Diagnose

- Meestal hypoesthesie en doof gevoel
 - Soms ook brandende pijn
- Geen uitval spieren of reflexen
- Meestal unilateraal
- Verergering bij staan of lopen
- Tinel + over SIAS
- Reactie op lidocaine block
- EMG

Neuralgie n. femoralis



M. quadratus lumborum

M. psoas major

M. iliacus

Txii
Li
Lii
Liii
Liv
Lv

- 1 N. iliohypogastricus
 { a ramus cutaneus anterior
 b ramus cutaneus lateralis
- 2 N. ilio-inguinalis
- 3 N. genitofemoralis
- 4 N. cutaneus femoris lateralis
- 5 N. femoralis
 1a ramus cutaneus anterior
 1b ramus cutaneus lateralis
- 6 N. obturatorius

1b

1a

4

3

2

3

6

1

2

4

3

5

6

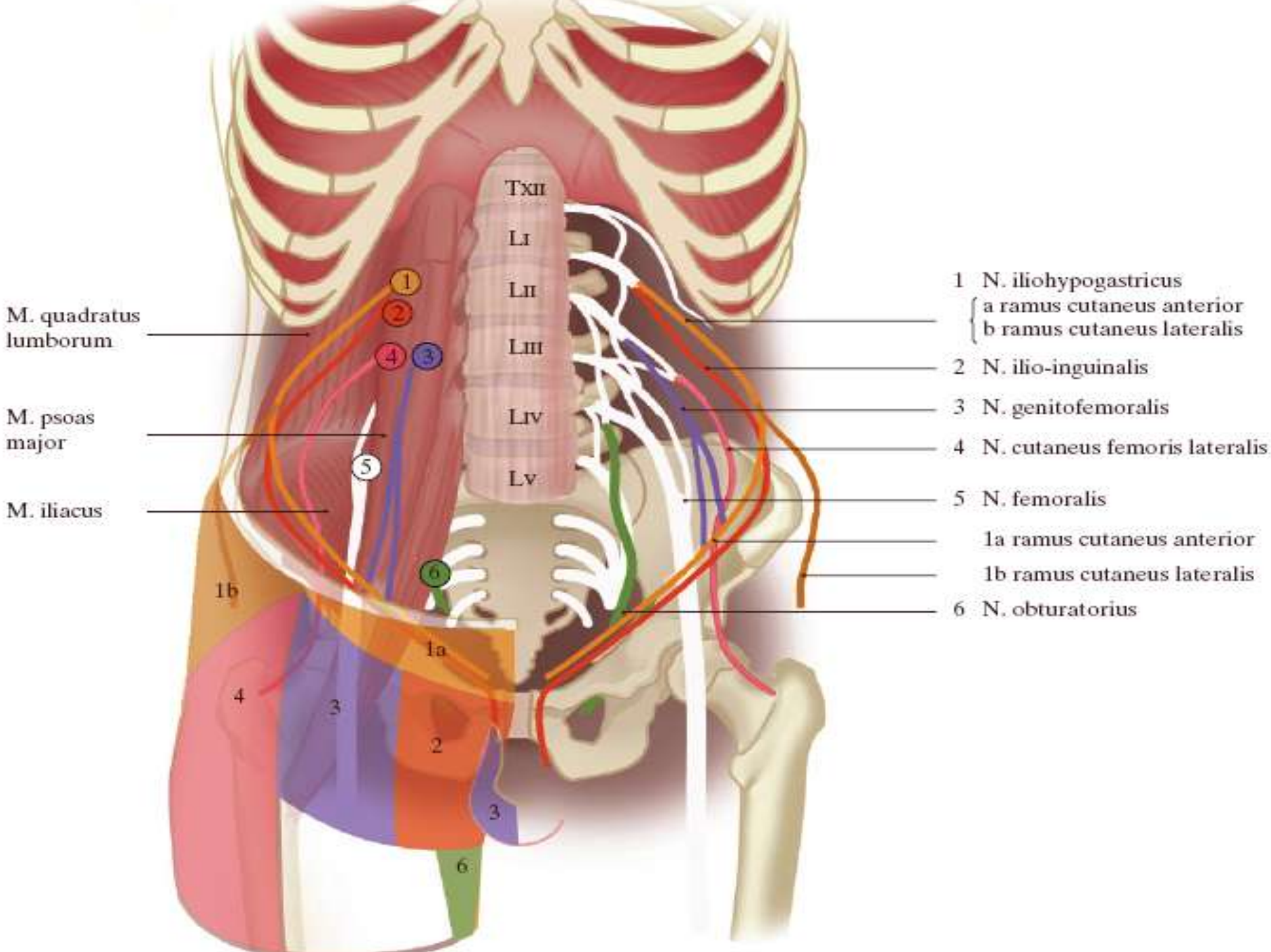
Anatomie

- L2,L3,L4
- Lateraal langs psoas
 - Takken in pelvis: m. iliacus en m. psoas
- In dij lateraal van a. femoralis
 - Anterieure tak: m. pectineus, m. sartorius; sens anteromediale gedeelte dij
 - Posterieure tak: m. quadriceps; sens mediale zijde been (knie-malleolus int)

Iliacus hematoom

- Bij anticoagulantia gebruik, hemofilie
- Pijn in de lies, uitstralend naar rug of dijbeen
- Karakteristieke houding: flexie en exorotatie van de heup
- Na ong 2 dagen zwakte quadriceps en afwezige KPR

Neuralgie n. obturatorius



M. quadratus lumborum

M. psoas major

M. iliacus

Txii
Li
Lii
Liii
Liiii
Lv

- 1 N. iliohypogastricus
 { a ramus cutaneus anterior
 b ramus cutaneus lateralis
- 2 N. ilio-inguinalis
- 3 N. genitofemoralis
- 4 N. cutaneus femoris lateralis
- 5 N. femoralis
 1a ramus cutaneus anterior
 1b ramus cutaneus lateralis
- 6 N. obturatorius

1b

1a

4

3

2

3

6

1

2

4

3

5

6

Anatomie

- L3-L4 (+L2)
- Mediaal van psoas
- Langs laterale wand kleine bekken
- Door foramen obturatorius
 - Bovenbeensadductoren
 - Rotatoren van de heup

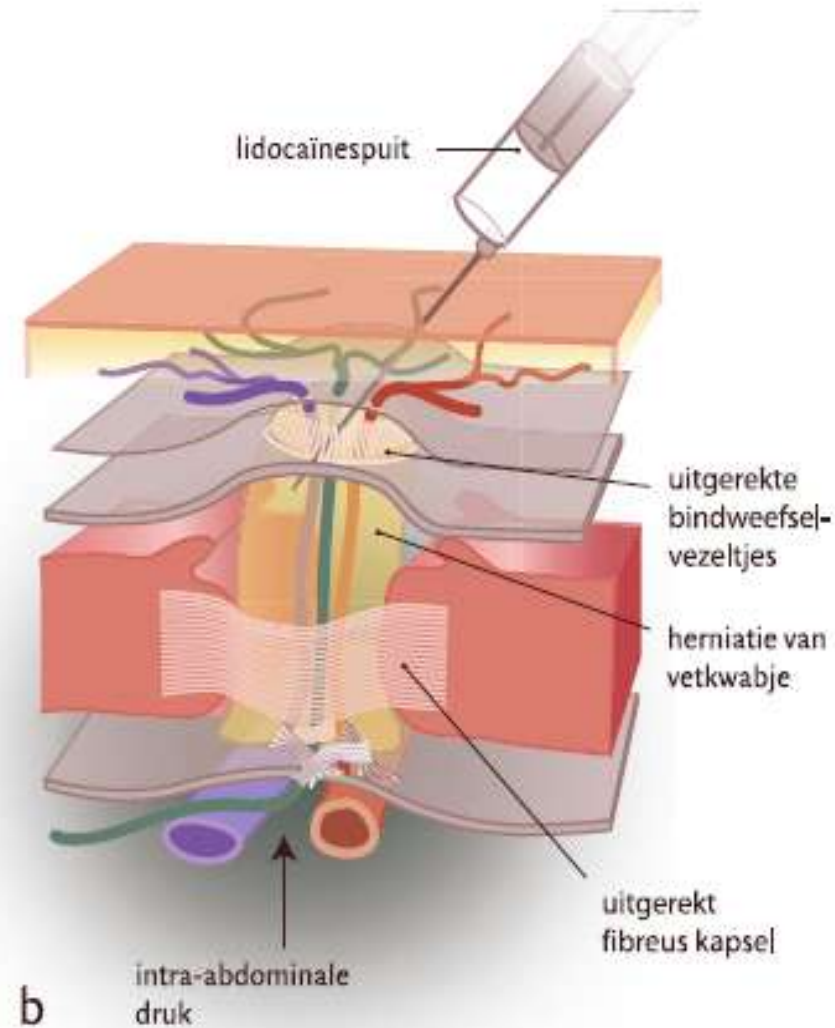
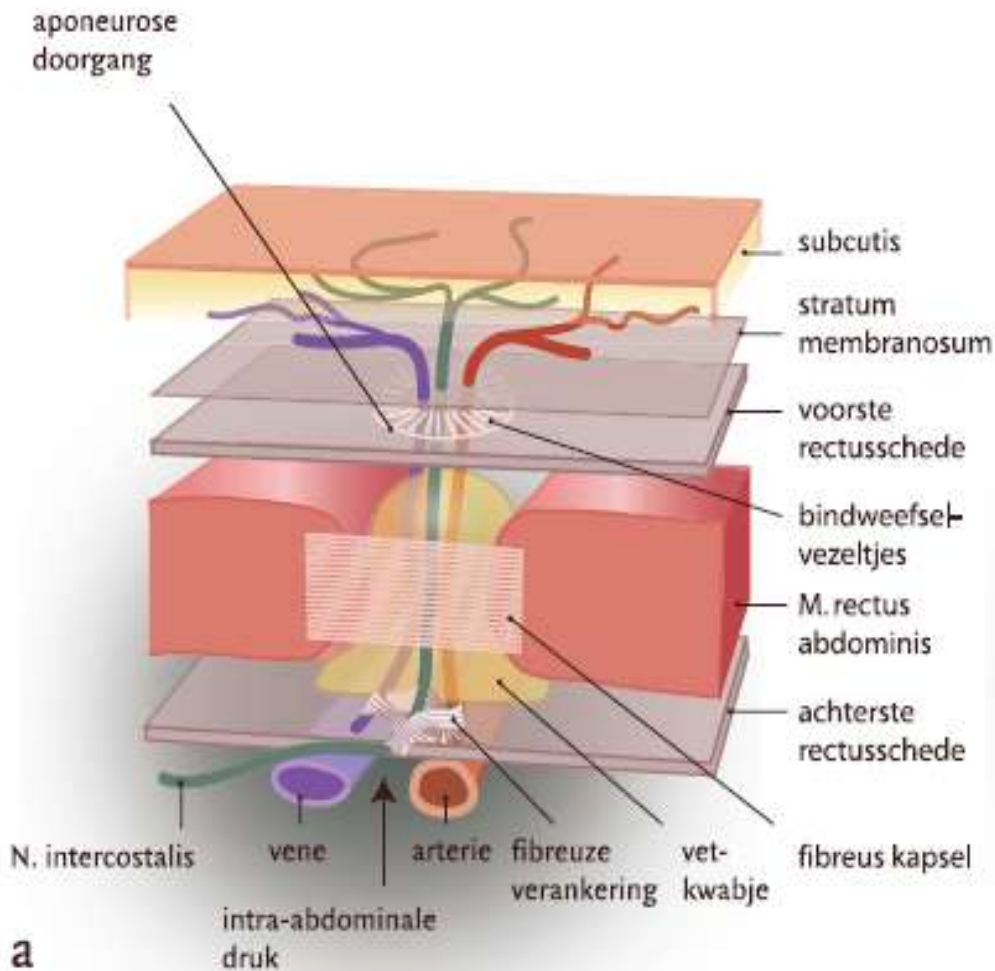
Etiologie

- Compressie door hoofdje van foetus bij zware bevalling
- Bekkentrauma
- Entrapment in m. adductor magnus bij atleten

Diagnose en therapie

- Klachten van instabiel been
- Inspanningsafh. pijn, liespijn
 - Soms uitstralend langs mediale zijde dij tot knie
- Elektrostimulatie adductoren en heupflexoren, massage
- Bij atleten: ruimte tussen adductor longus en pectineus vergroten

ACNES



Take home

- OK in de anamnese, ook lang geleden
- Boven Poupart-onder Poupart (IH en II vs de rest)
- 1x lidocaine injectie is vaak blijvend curatief

Referenties

- Victor M, Ropper AH, *Adams and Victor's Principles of Neurology*, 7th edition, 2001
- Hollis MH, Lemay DE, Jensen RP, *Nerve entrapment syndromes of the lower extremity* <http://www.emedicine.com/orthoped/topic422.htm>
- Roumen RMH, Scheltinga MRM, *Liespijn en geen liesbreuk, maar wat dan wel?*, Ned Tijdschr Geneeskd 2004;148(49):2421-6
- Roumen RMH, Scheltinga MRM, *Abdominale intercostale neuralgie: een vergeten oorzaak van buikpijn*, Ned Tijdschr Geneeskd. 2006;150(35):1909-15
- Ter Meulen BC, Peters EW, Wijsmuller A, *et.al.*, *Acute scrotal pain from idiopathic ilioinguinal neuropathy: diagnosis and treatment with EMG-guided nerve block*, Clin Neurol Neurosurg 2007;109:535–537