

Seksualiteit, hormonen en de oudere vrouw

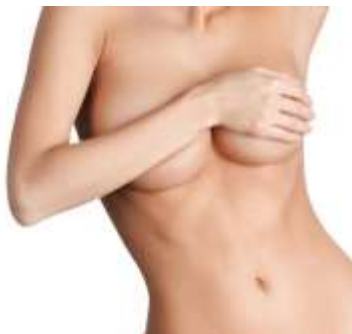Joke Haartsen

Gynaecoloog Elkerliek ziekenhuis

Hormonen

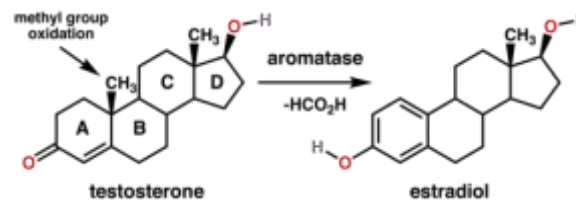
Oestrogenen

- Oestradiol
- Oestron
- Oestriol

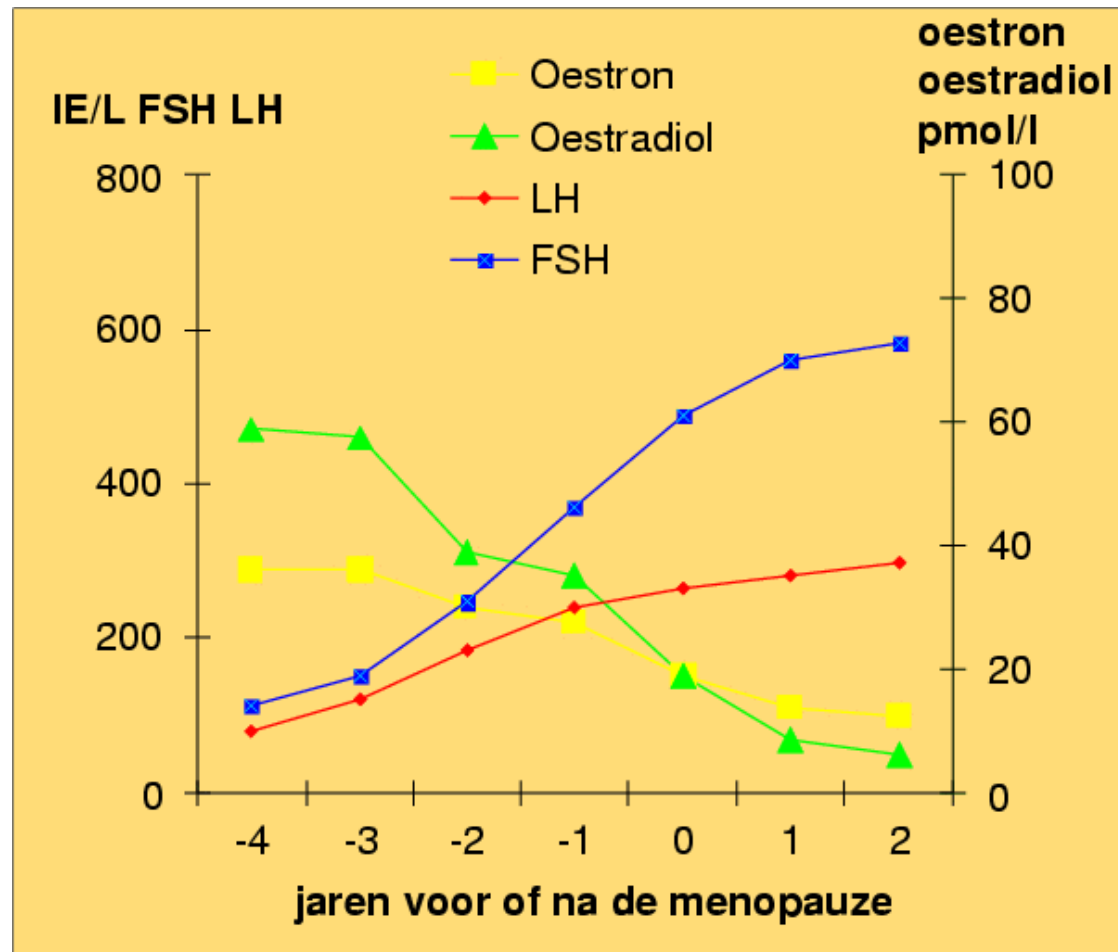


Androgenen

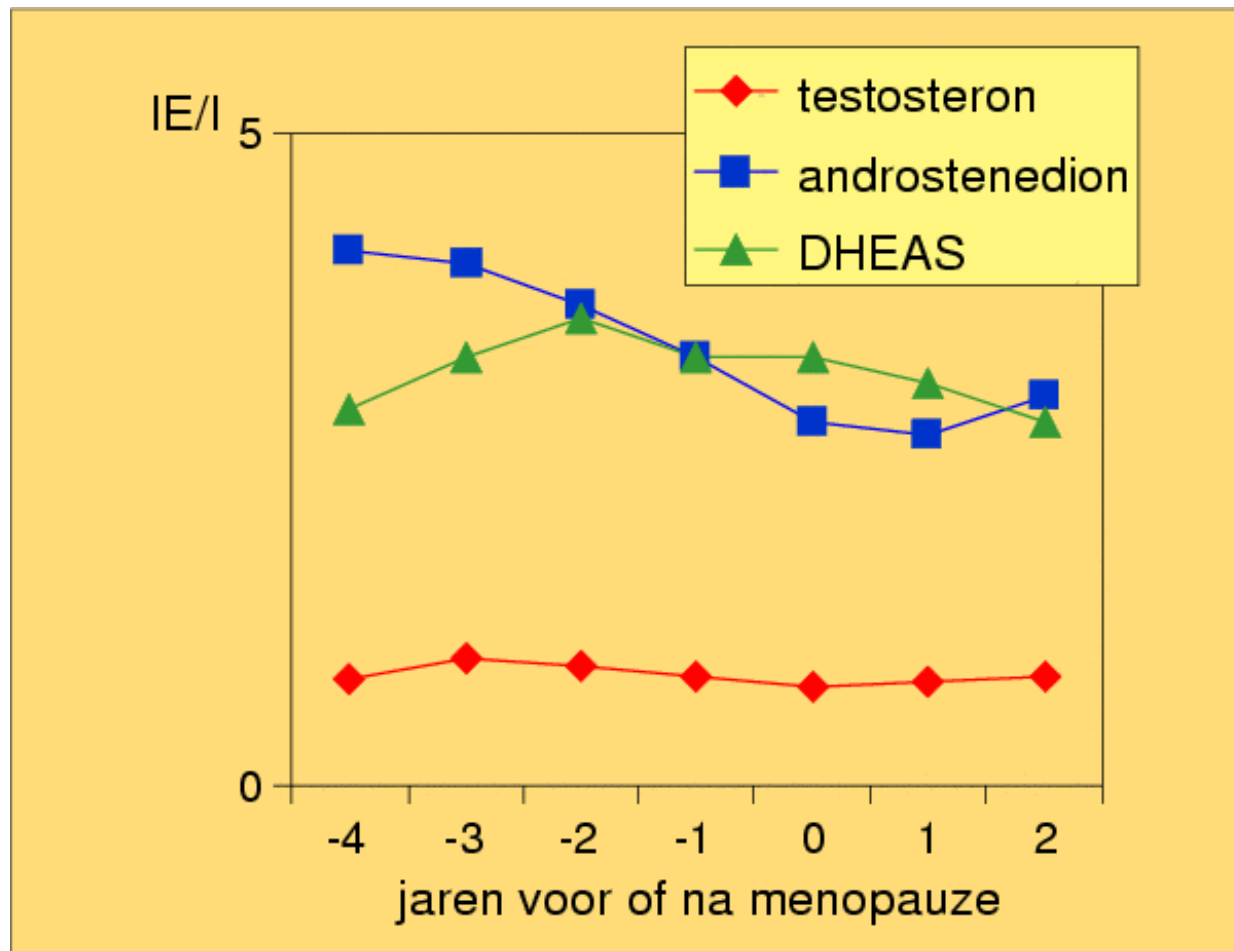
- Testosteron
- Androsteendion
- DHEA



Hormonale veranderingen pmp



Hormonale veranderingen pmp



Effecten oestrogeendeficiëntie

- Vasomotore klachten
- Slaapstoornissen
- Stemningswisselingen
- Vaginale droogheid
- Genito-urinair syndroom
- Invloed testosteron CZS



Effecten testosterondeficiëntie

- Gevoel van welzijn ↓
- Energie ↓
- Seksueel verlangen ↓
- Seksuele ontvankelijkheid en opwinding ↓
- Depressie ↑



Vulvovaginale atrofie

- Verdunning epitheliale aflijning
- Vervlakking rugae
- Elasticiteit ↓
- Stevigheid ↓
- Anaërobe flora → pH↑
- Lubrificatie ↓
- Vernauwing schede + introïtus

Genito-urinaire syndroom menopauze (GSM)

- Vaginale jeuk
- Vaginale afscheiding
- Recidiverende cystitis
- Urge incontinentie
- Vaginale droogte
- Dyspareunie
- Libidoverlies

Behandelingsmogelijkheden GSM

- Hormonale substitutie
- Lokale hormoontherapie
- Niet hormonale bevochtigers
- Voedings supplementen
- Vaginale laserbehandeling
- PRP ?

Hormonale substitutie

- Vasomotore klachten ↓
 - Slaapstoornis ↓
 - Kwaliteit van leven beter
 - Osteoporose ↓
 - Libido ??
-
- >5 jaar hoger risico mammacarcinoom

Lokale oestrogenen

Synapause E3/ Estriol /Vagifem

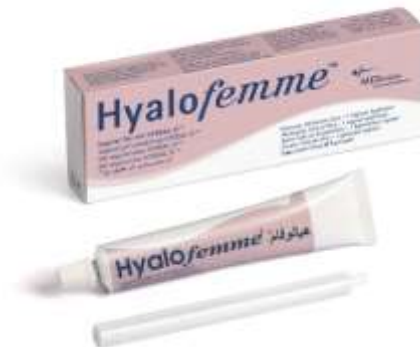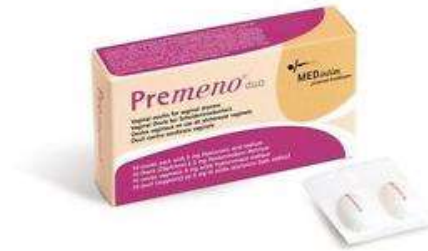- Ovules (0,5 mg Estriol)
- Crème (1 mg Estriol)
- Tablet (10 mg Estradiol; Vagifem E2)

Dosering:

- 2 weken 1dd
- Aansluitend 2-3 / week

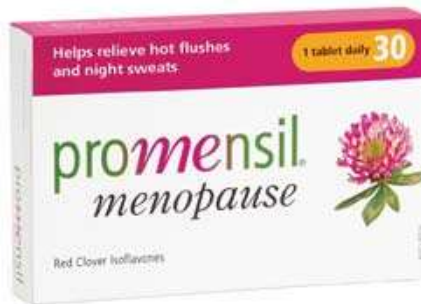Vaginale bevochtigers

- Premeno duo
- Multi-gyn
- Hyalofemme



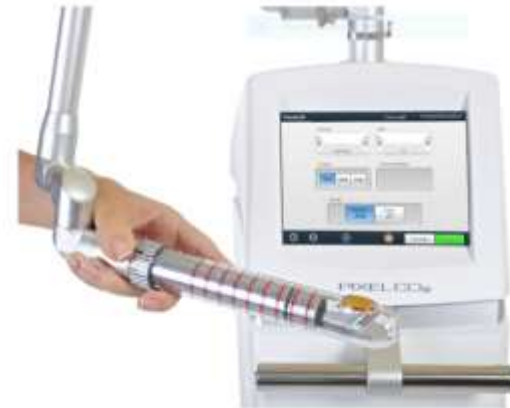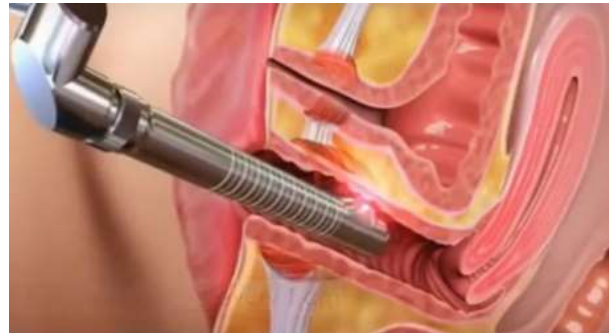Voedingssupplementen/homeopathie

- Promensil
- Ymea
- Femarelle
- Famosan

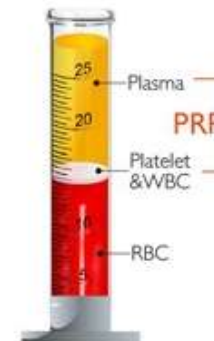


Niet medicamenteuze behandelingen

- Laser



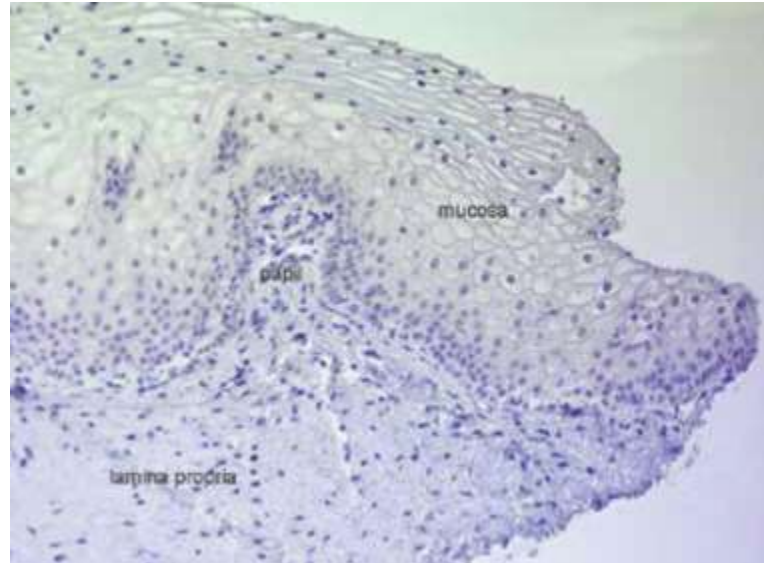
- PRP



[After centrifugation]

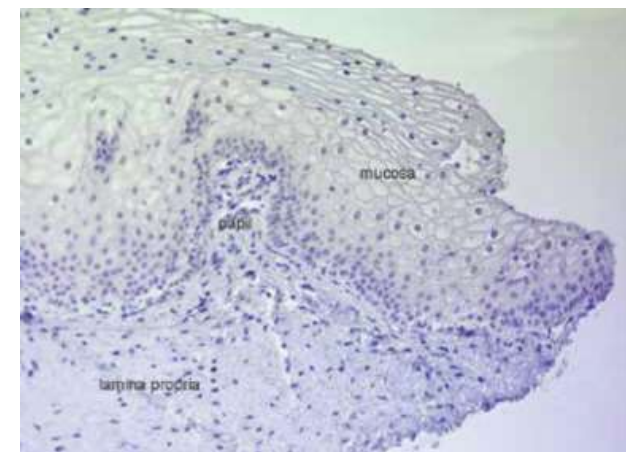
Het vulvovaginale epitheel

- Mucosa:
 - niet verhoornend meerlagig plaveiselepitheel



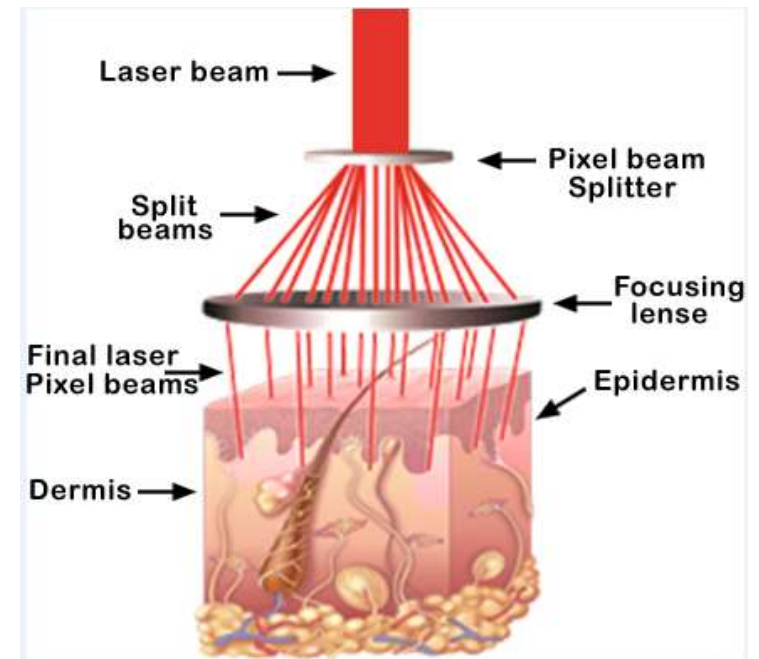
Het vulvovaginale epitheel

- Lamina propria
 - Papillen
 - Collageen/elastische vezels/ haarvaatjes / fibroblasten / lymfocyten
 - Bindweefsel
 - Glucosaminoglycanen
 - Aggregaten met oa hyaluronzuur
 - Extracellulaire matrix
 - Voeding mucosa
 - Stevigheid, elasticiteit, lubricatie

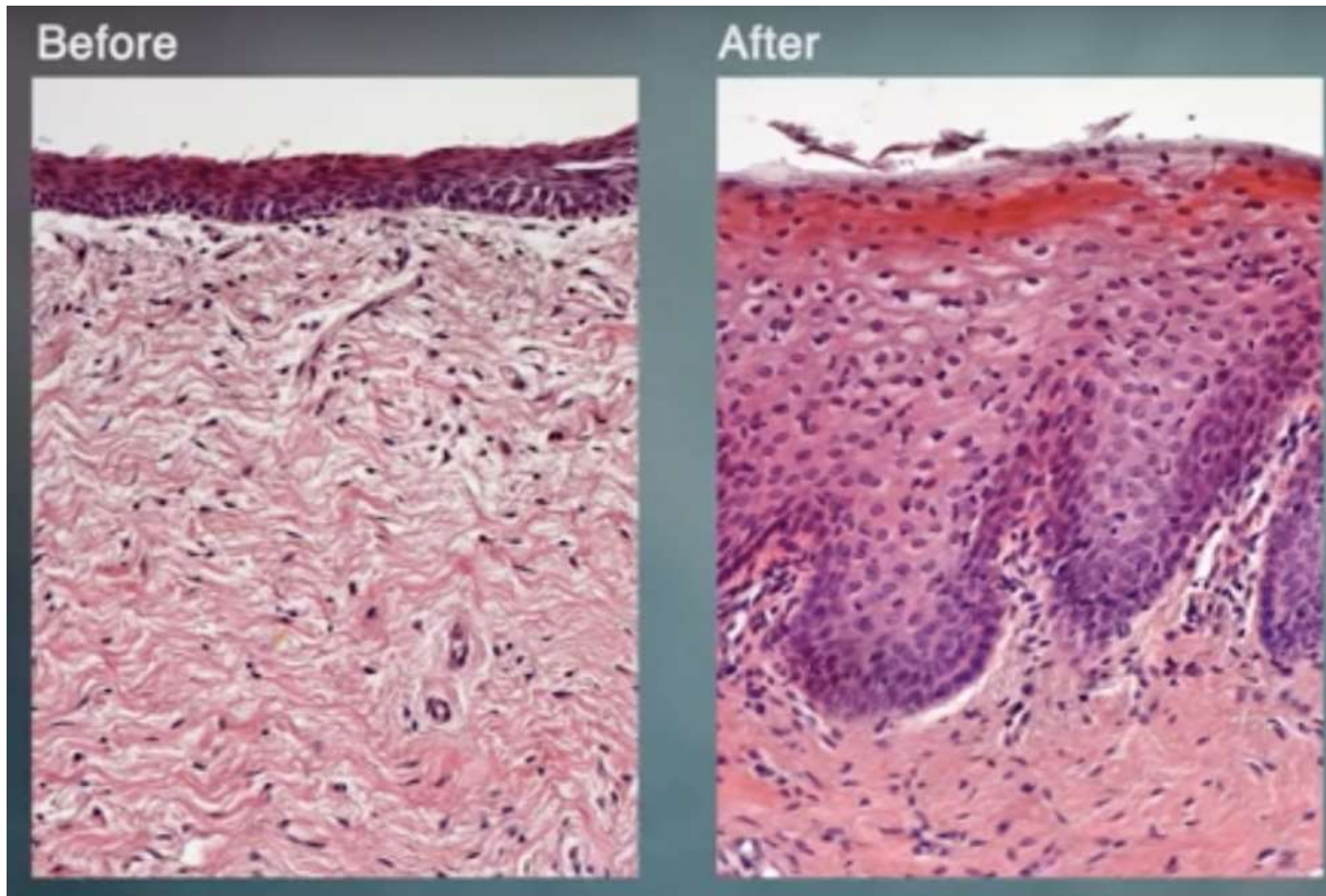


Vaginale laser behandeling

- FemiLift
- Gefractioneerde CO₂ laser



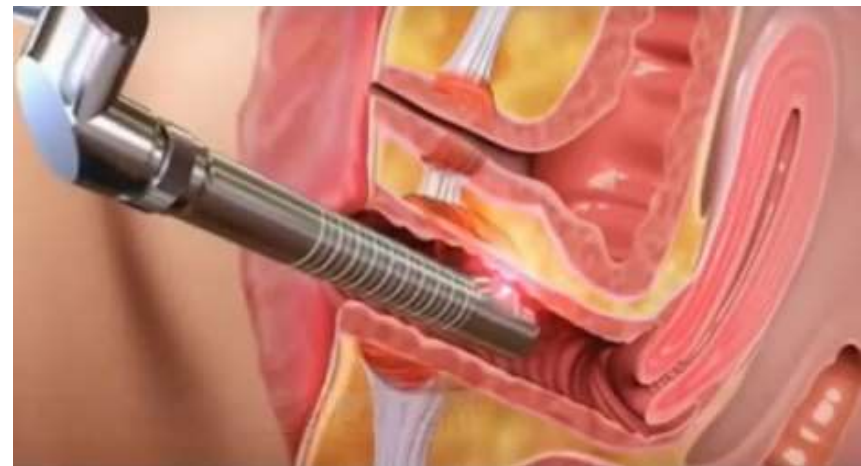Histologisch veranderingen na laser



Vaginale laserbehandeling

- Branderigheid ↓ 80-90%
- Jeuk ↓ 90-95%
- Droog ↓ 80 %
- Dyspareunie ↓ 82-85%
- Dysurie ↓ 60-70%
- Urge incont 72-82%
- Stress incont 87%

- Geen complicaties



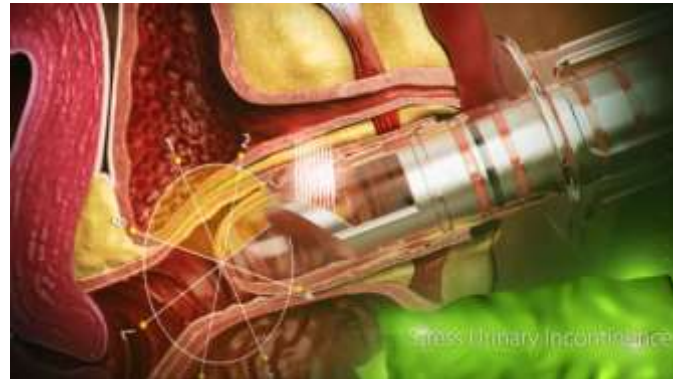Vaginale laserbehandeling

- PAP < 1 jr
- Duur 5-15 min
- 3 x à 4-6 weken
- Daarna jaarlijks
- Zonder anesthesie
- Poliklinisch
- PO 3 dgn geen coïtus

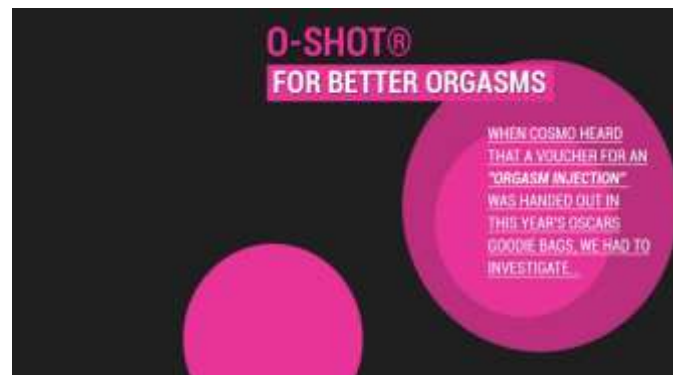

Platelet Rich Plasma (PRP)

- PRP vaginaal



- O-shot

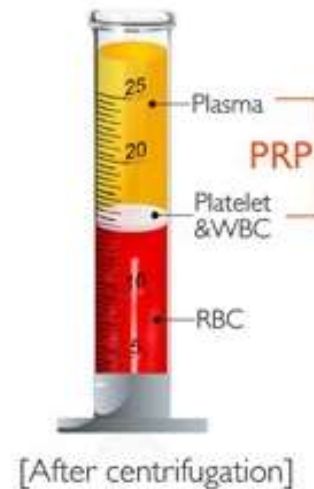


Platelet Rich Plasma (PRP)

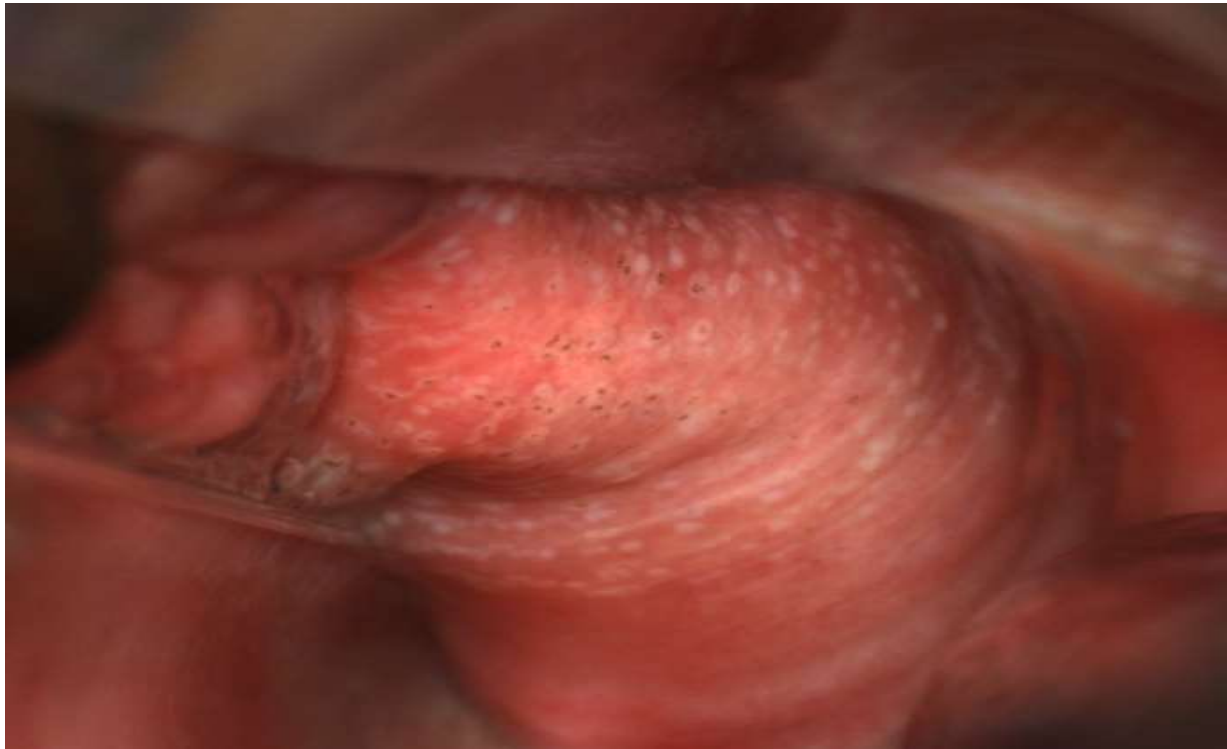Trombocyten

- Hemostase
- Revascularisatie / neo-angiogenese
- Weefselregeneratie
- Opbouw nieuw collageen

- Groeifactoren
- Cytokines



PRP na laserbehandeling



O-Shot®

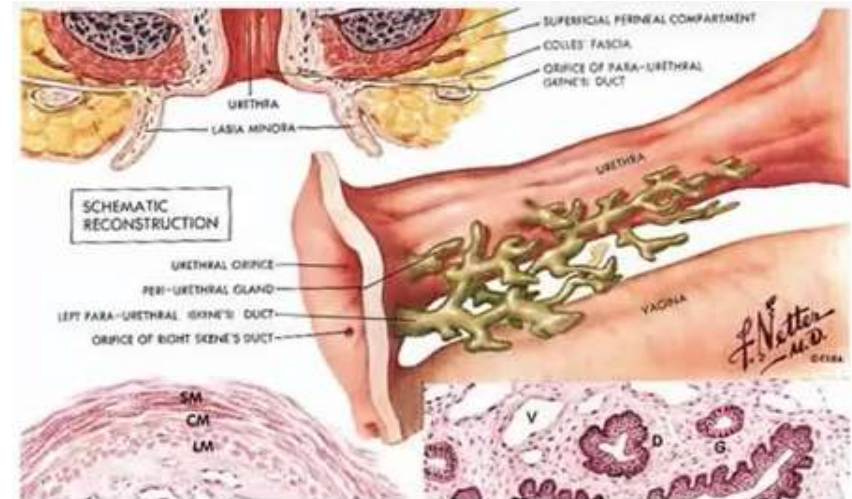
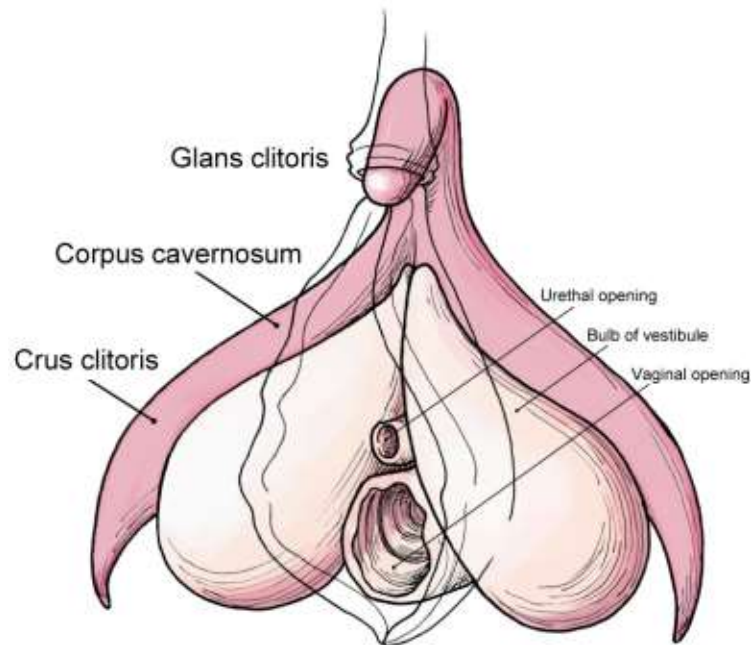
ACTIVATE THE FEMALE ORGASM SYSTEM

The Story of O-Shot®

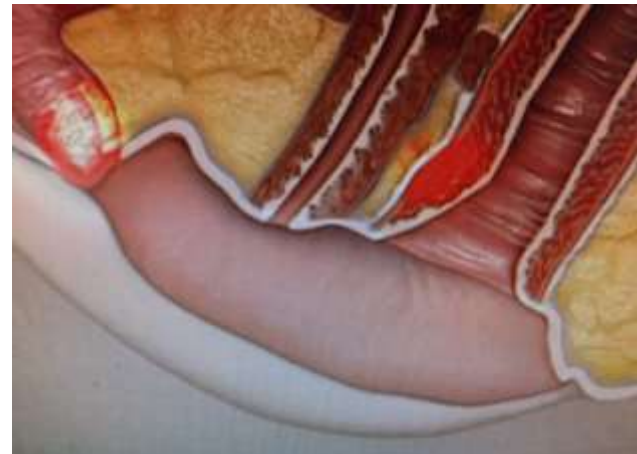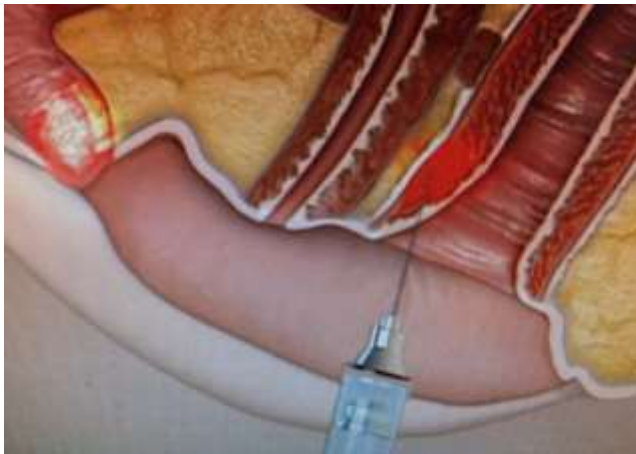
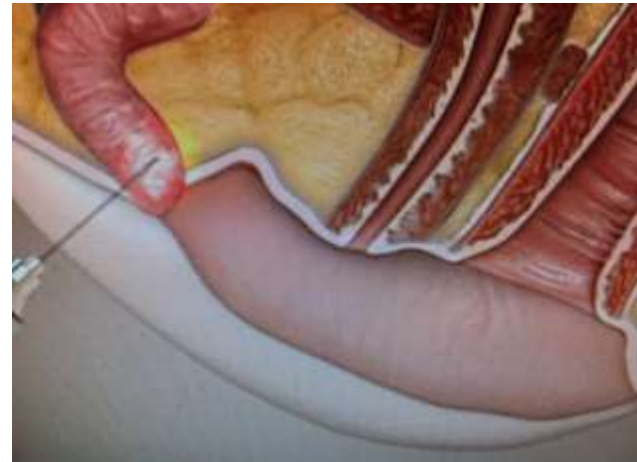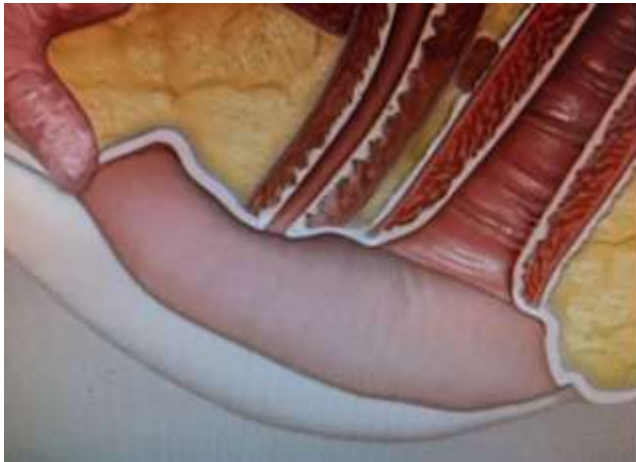


CHARLES RUNELS, MD
Inventor of the O-Shot® Procedure

O-shot Theorie



O shot techniek



Conclusie

- Impact menopauze op seksualiteit is groot
- Oestrogenen bij GSM bij voorkeur lokaal
- Vaginale bevochtigers = alternatief
- Androgenen (nog) geen echte optie
- Nieuwe technieken mogelijk de toekomst