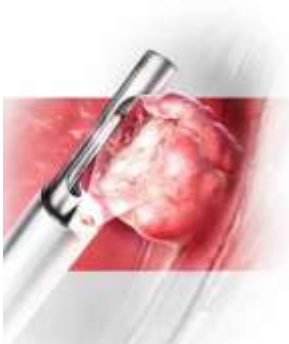


(Patho)fysiologie van premenopauzaal bloedverlies en echodiagnostiek

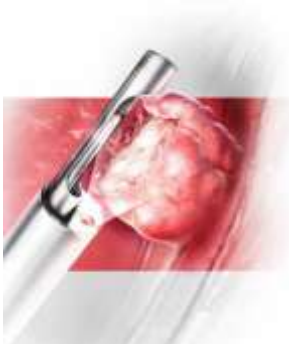
Klaartje Manders (gynaecoloog Elkerliek)

Diederik Veersema (gynaecoloog DvU)

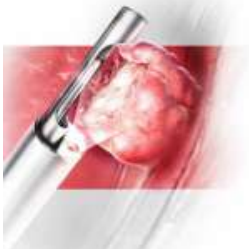
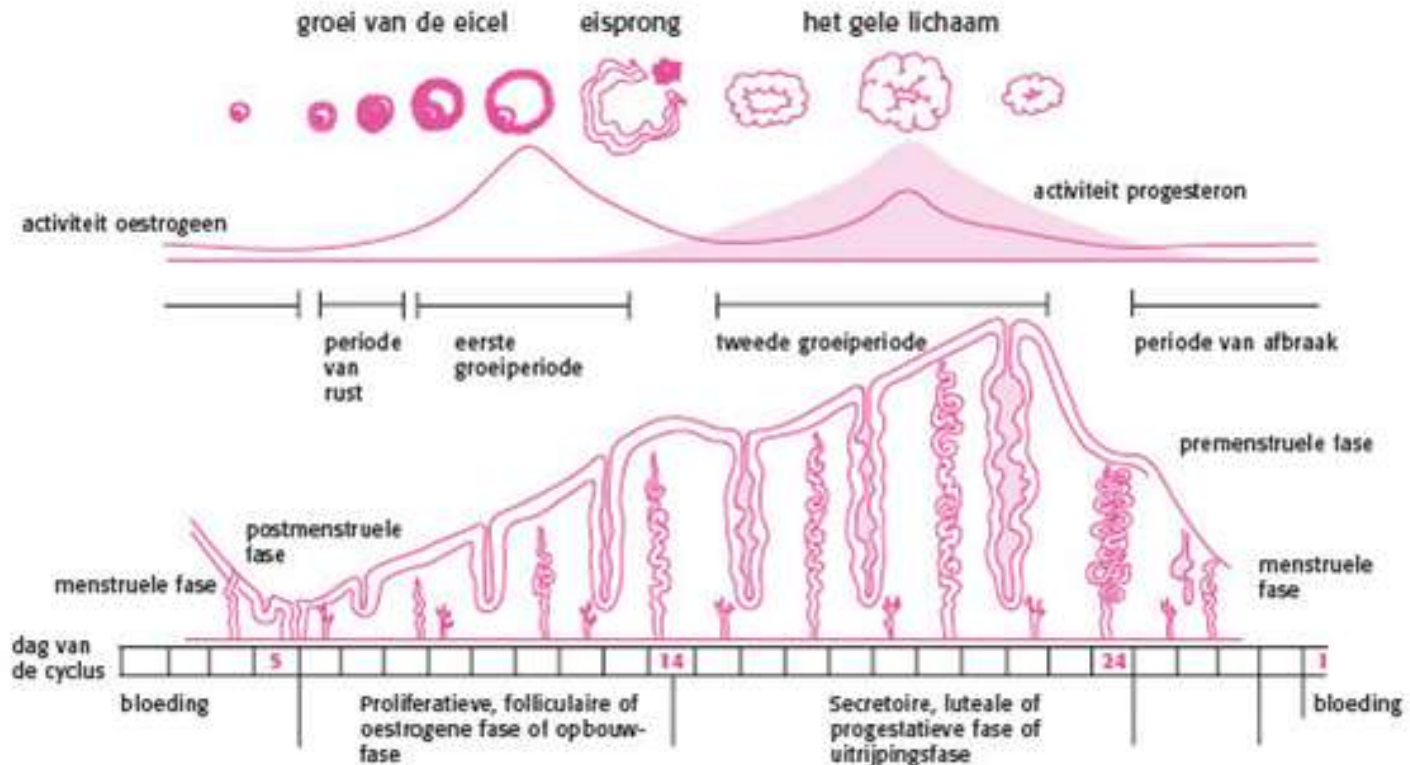


Inhoudsopgave

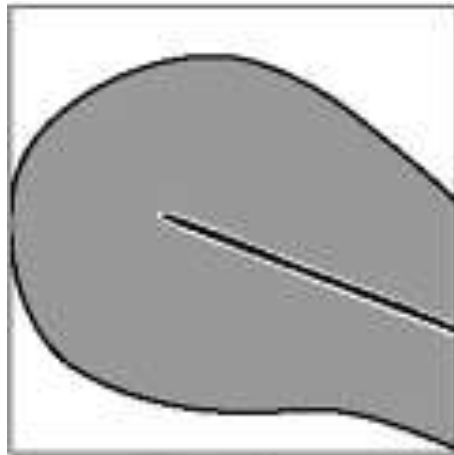
- Fysiologie
- Definities
- Pathofysiologie
- Behandelingen 1^e lijn
- Wanneer verwijzen



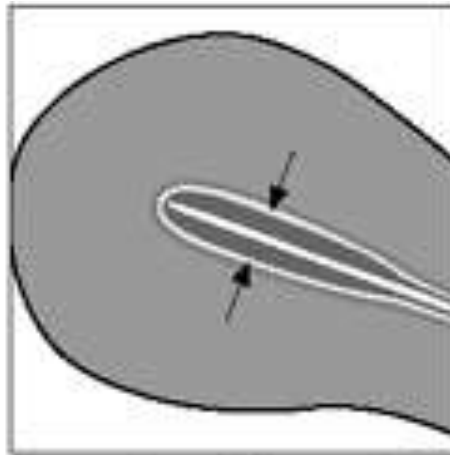
Menstruele cyclus



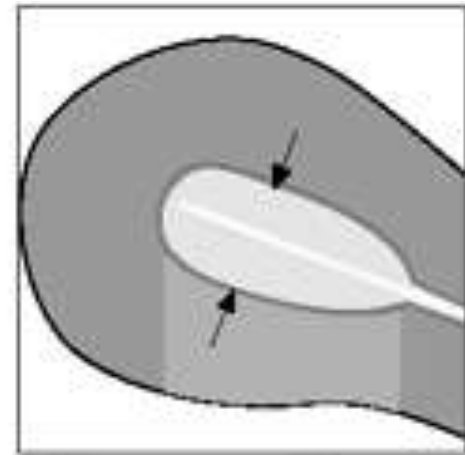
Menstruele cyclus



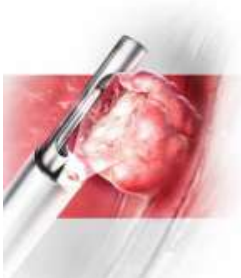
**During
Menstruation**



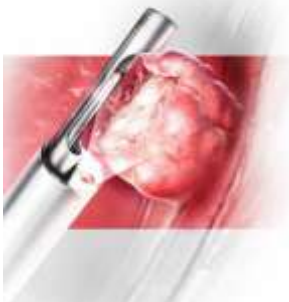
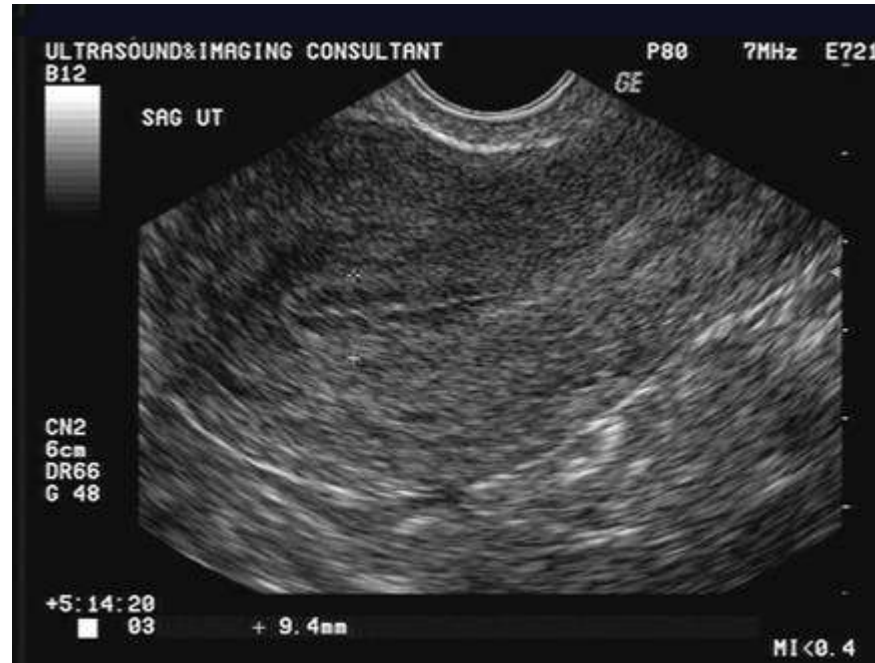**Late Proliferative
Phase**



Secretory Phase

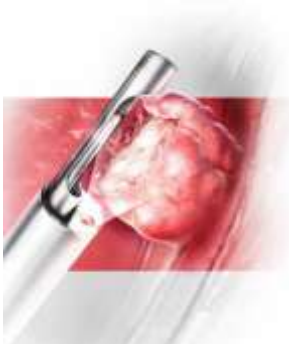
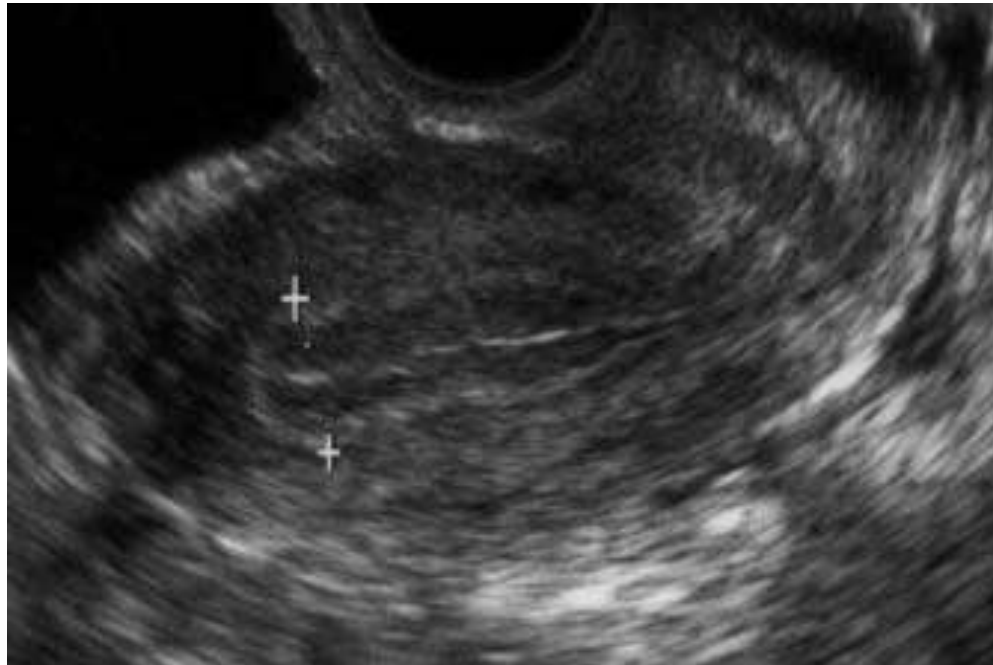


Proliferatiefase



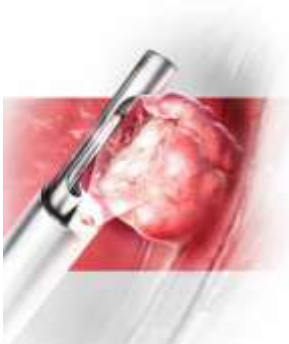
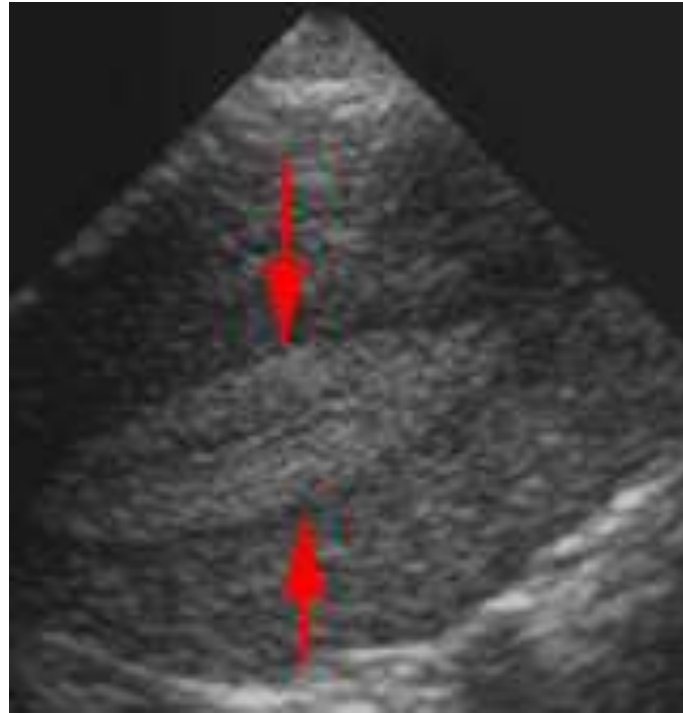
RTA premenopauzaal bloedverlies

Ovulatie



RTA premenopauzaal bloedverlies

Secretiefase

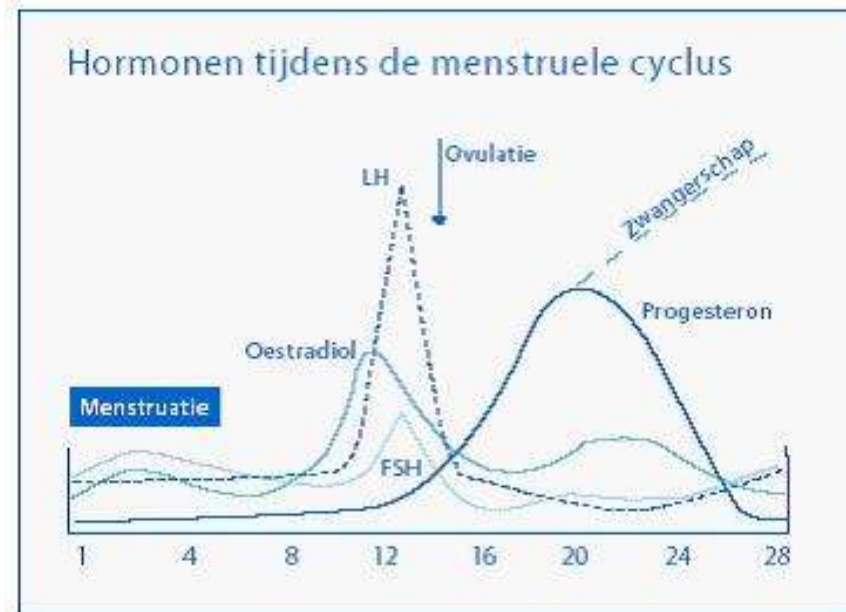
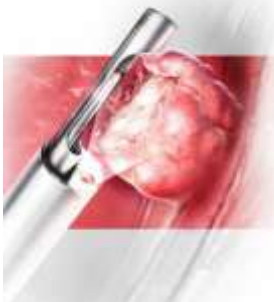

RTA premenopauzaal bloedverlies

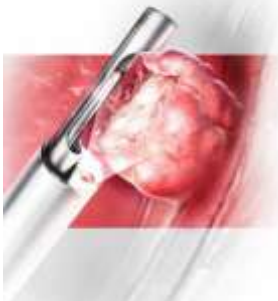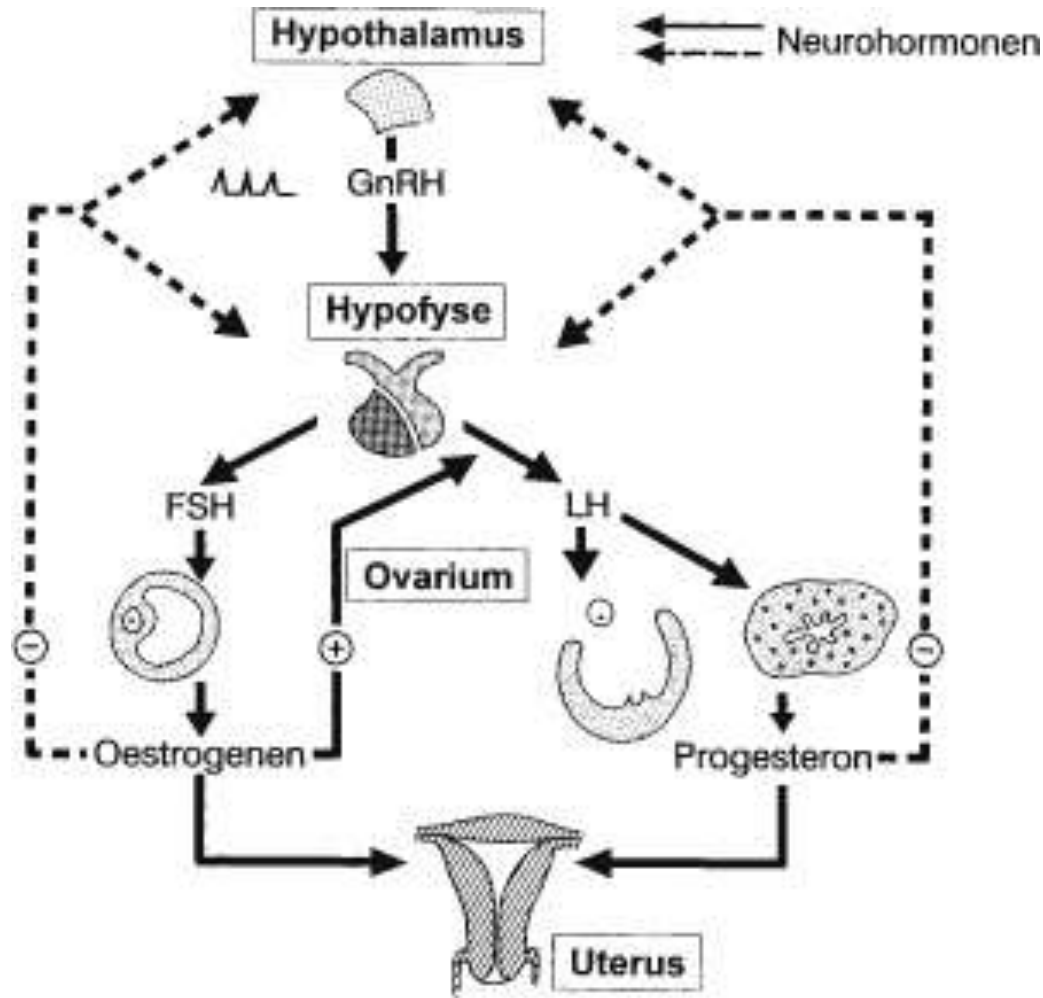


Hypothalamus-Hypofyse

GnRH = gonadotrofine releasing hormoon
verantwoordelijk voor de afgifte van LH/FSH
door hypofyse



Menstruele cyclus

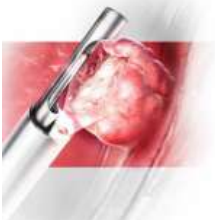


Veranderingen met de leeftijd

- 20 weken zwangerschap 7 miljoen primordiale follikels
- Bij geboorte slechts 1 miljoen over
- Bij menarche nog maar 400.000
- Hierna per maand van ongeveer 1000 follikels slechts 1 dominant
- Per leven 400 follikels tot ovulatie

Veranderingen met de leeftijd

- 1^e twee jaar na menarche 50% cycli ovulatoir
- Na 5 jaar 80% ovulatoir
- Cyclusduur neemt af: 31 dagen op 20 jarige leeftijd naar 26 dagen rond de 40 jarige leeftijd
- Voor menopauze weer anovulatoire bloedingen

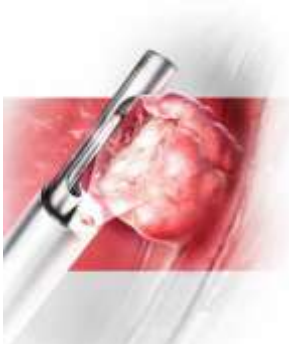


RTA premenopauzaal bloedverlies



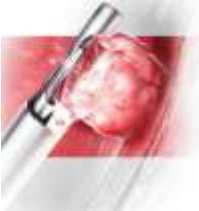Definities

- Overvloedig, regelmatig bloedverlies
- Onregelmatig bloedverlies
- Tussentijds bloedverlies



Pathofysiologie

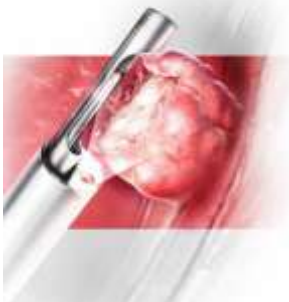
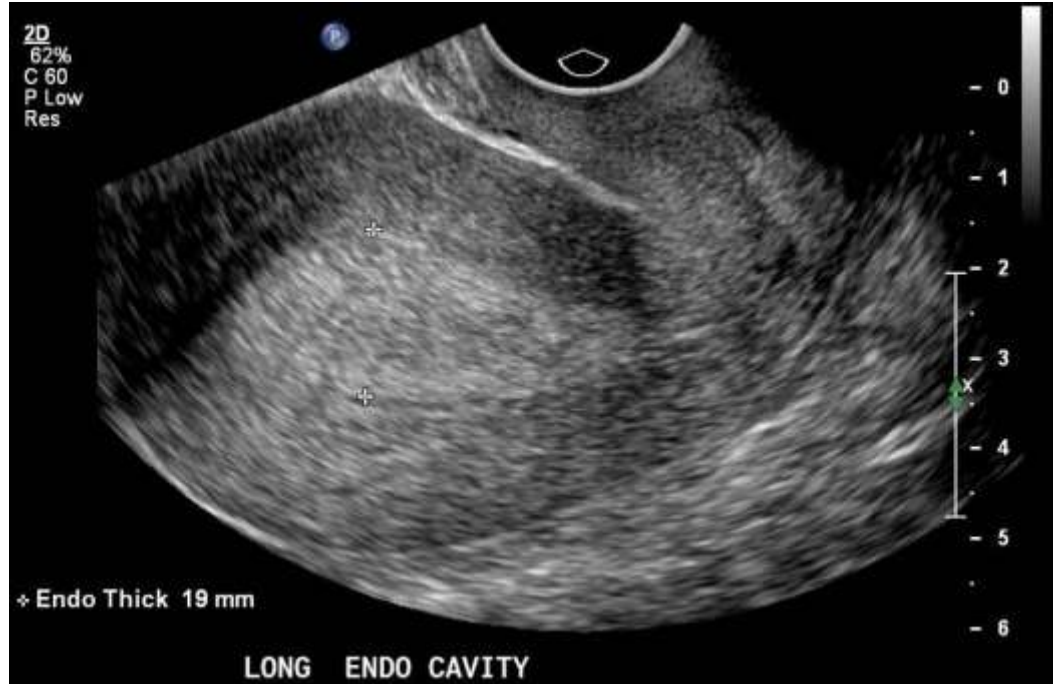- Hormonale dysbalans
- Anovulatie
- Uterus myomatosus
- Endometriumpoliep
- Hyperplasie/maligniteit endometrium
- Miskraam/EUG
- Endometriumatrofie bij hormoontherapie
- Chlamydia infectie
- Afwijkend uitstrijkje



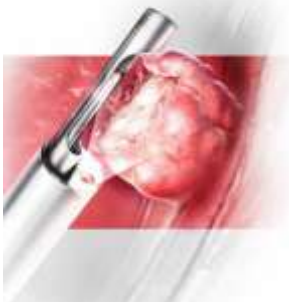
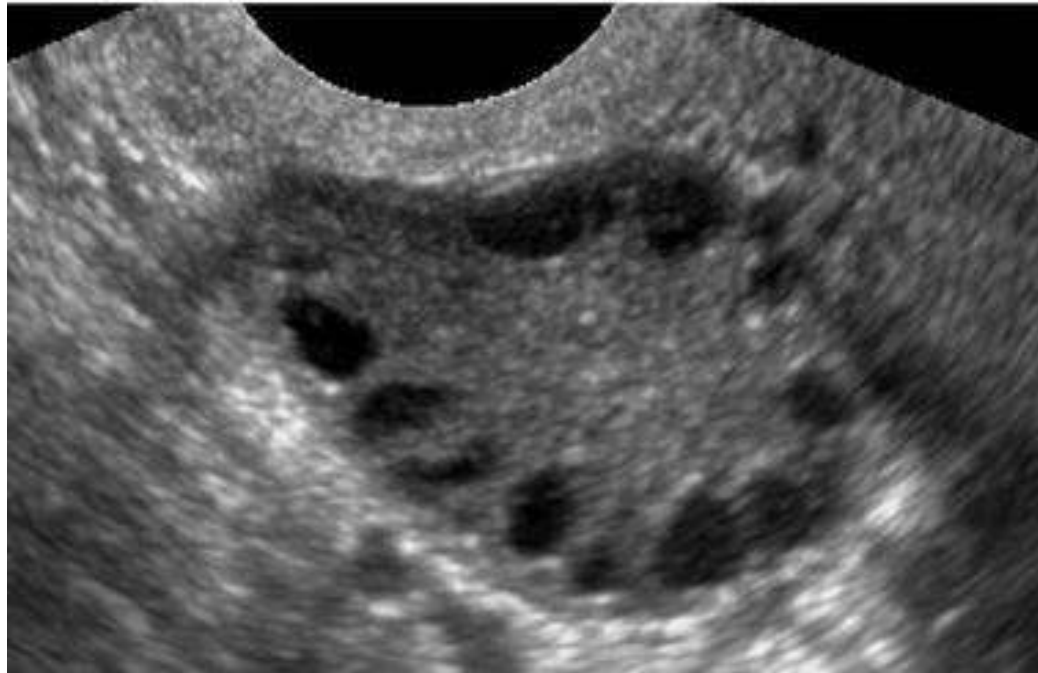
RTA premenopauzaal bloedverlies



Echobeeld hormonale dysbalans

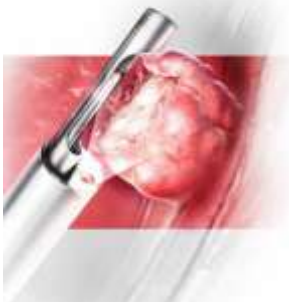
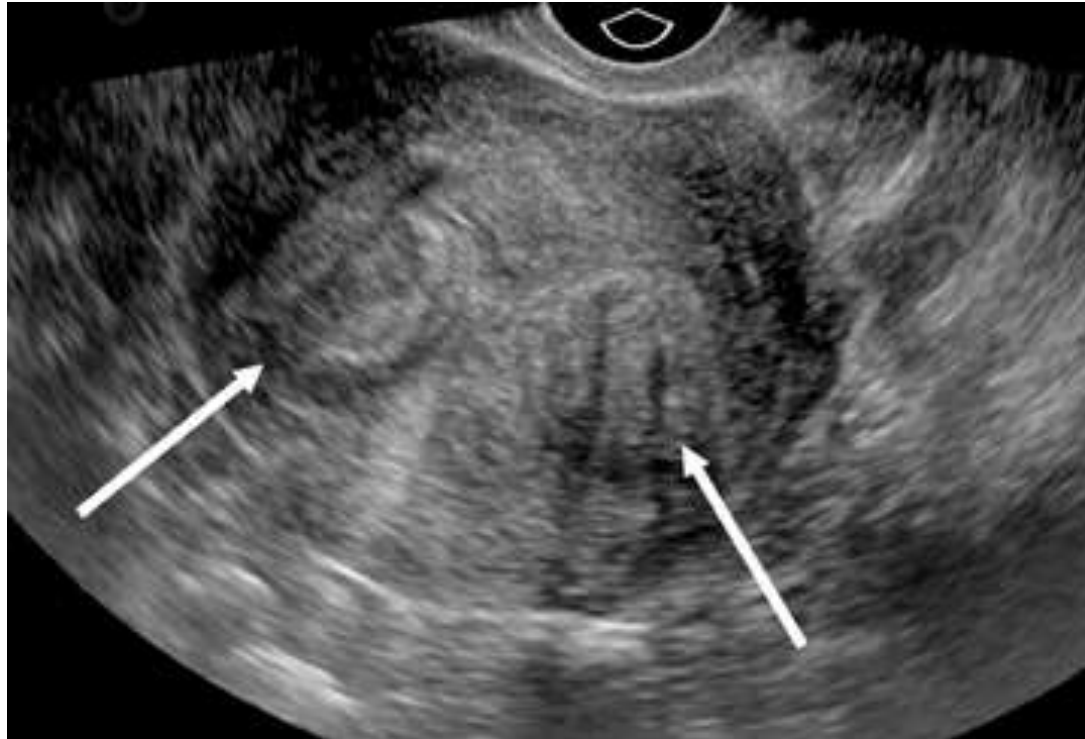


Echobeeld anovulatie



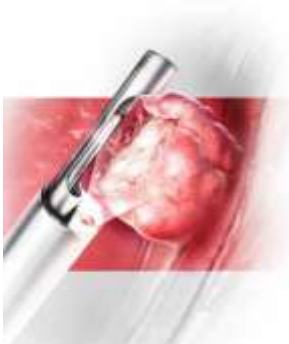
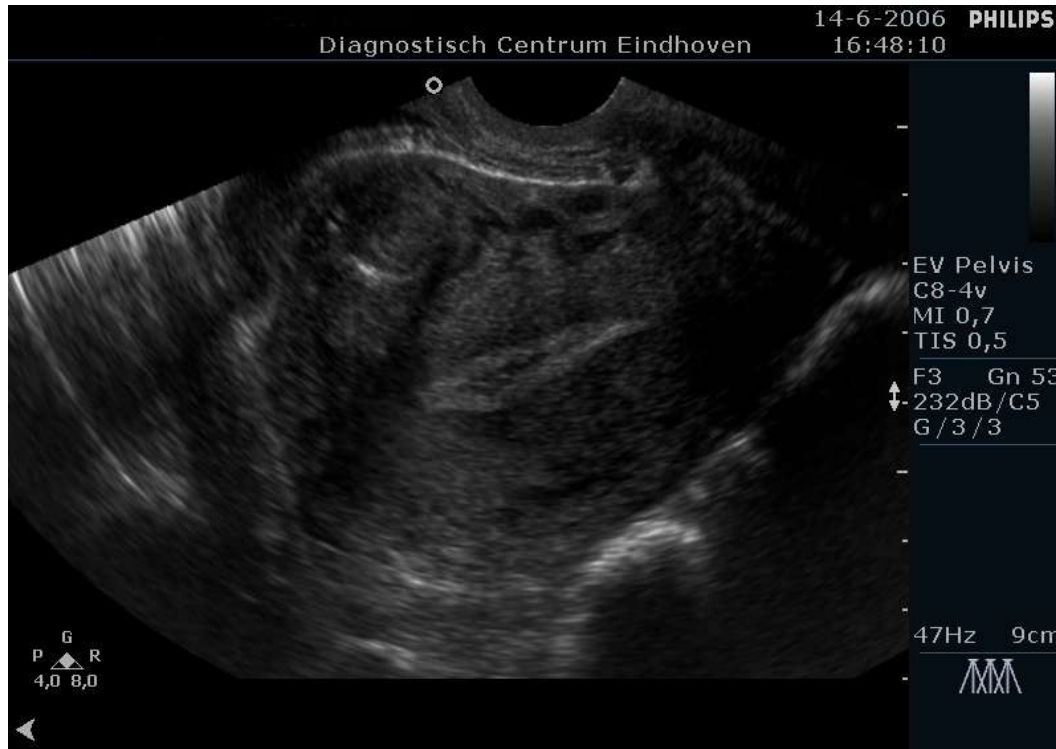
RTA premenopauzaal bloedverlies

Echobeeld uterus myomatosus



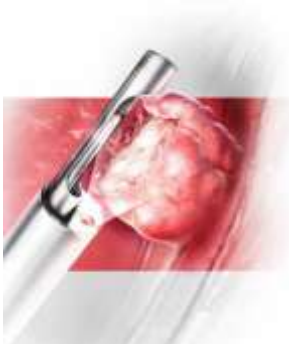
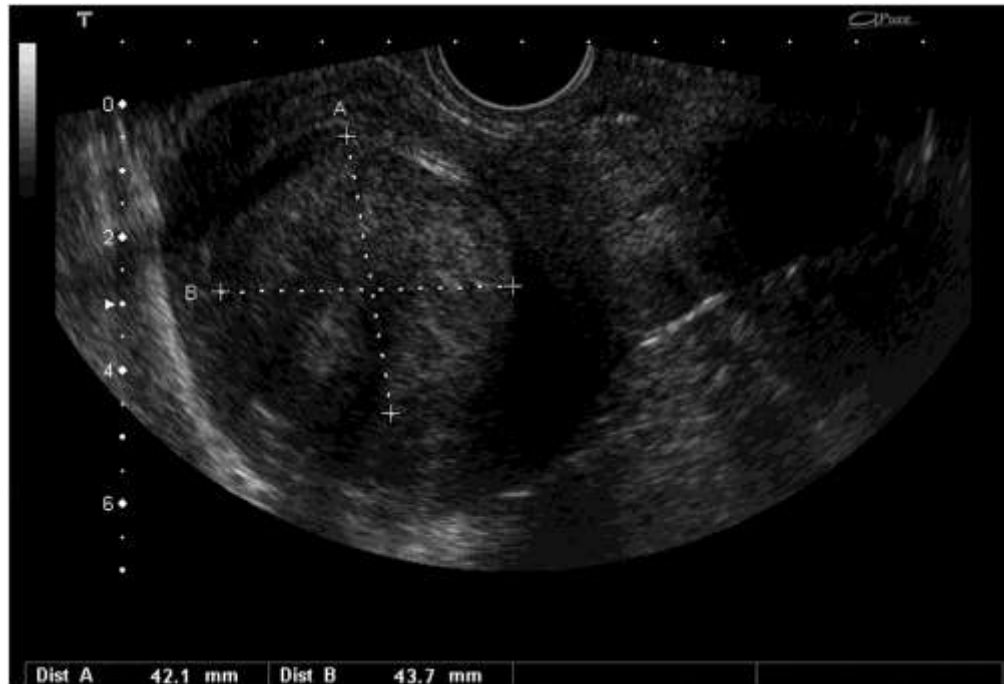RTA premenopauzaal bloedverlies

Echobeeld uterus myomatosis



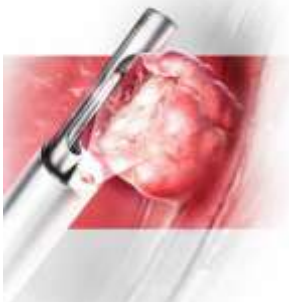
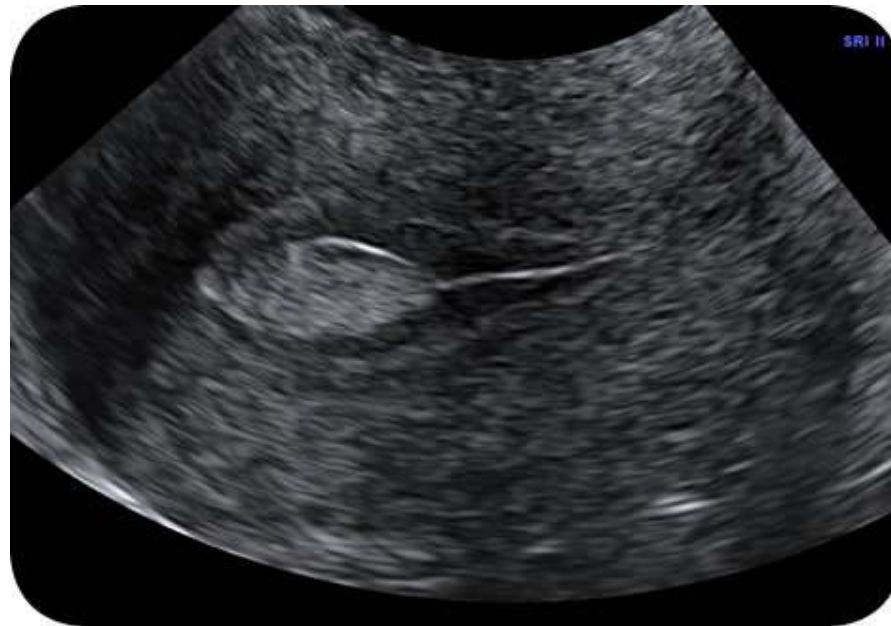RTA premenopauzaal bloedverlies

Echobeeld uterus myomatosus



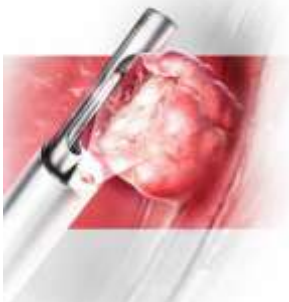
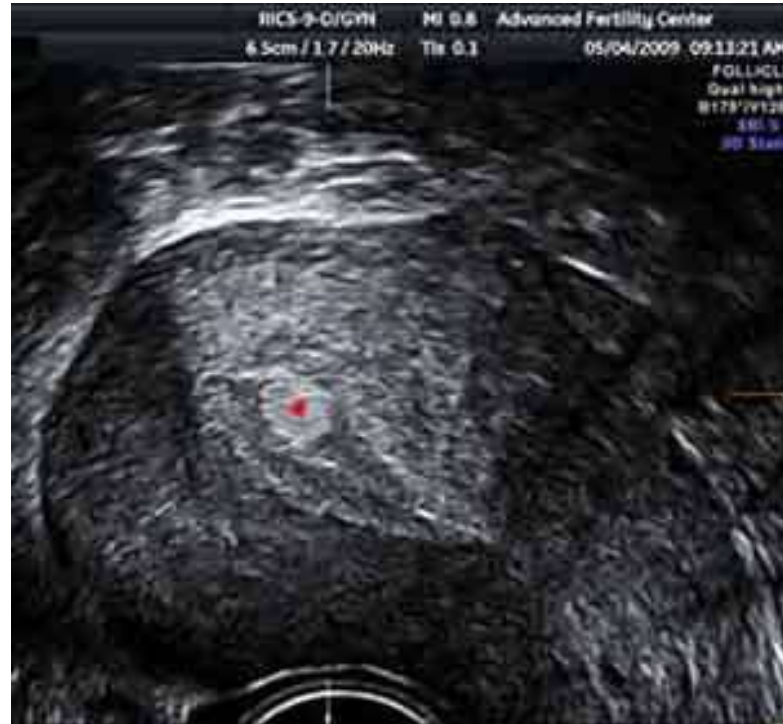RTA premenopauzaal bloedverlies

Echobeeld endometriumpoliep



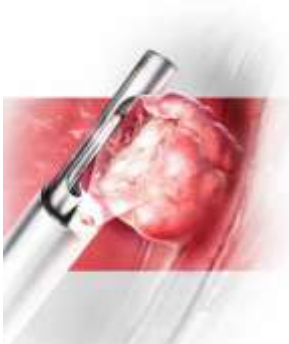
RTA premenopauzaal bloedverlies

Echobeeld endometriumpoliep



Behandelingen NSAID's

- Reductie bloedverlies 20-50%
- Positief effect op dysmenorhoe
- Alleen tijdens menstruatie
- Geen probleem bij actuele kinderwens



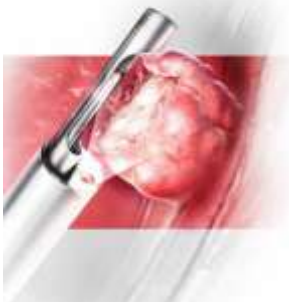
Behandeling Tranexaminezuur

- Reductie bloedverlies 50%
- Alleen tijdens menstruatie
- Geen probleem bij actuele kinderwens
- Wel gastro-intestinale bijwerkingen
- Trombo-embolie ia contra indicatie



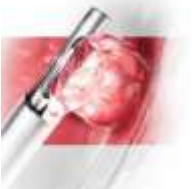Behandeling OAC

- Gecombineerde oestrogeen/progestageen therapie
- Endometriumatrofie
- Reductie bloedverlies meer dan 50%
- Tevens cyclusregulatie
- Minder dysmenorhoe

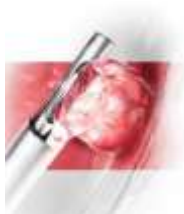
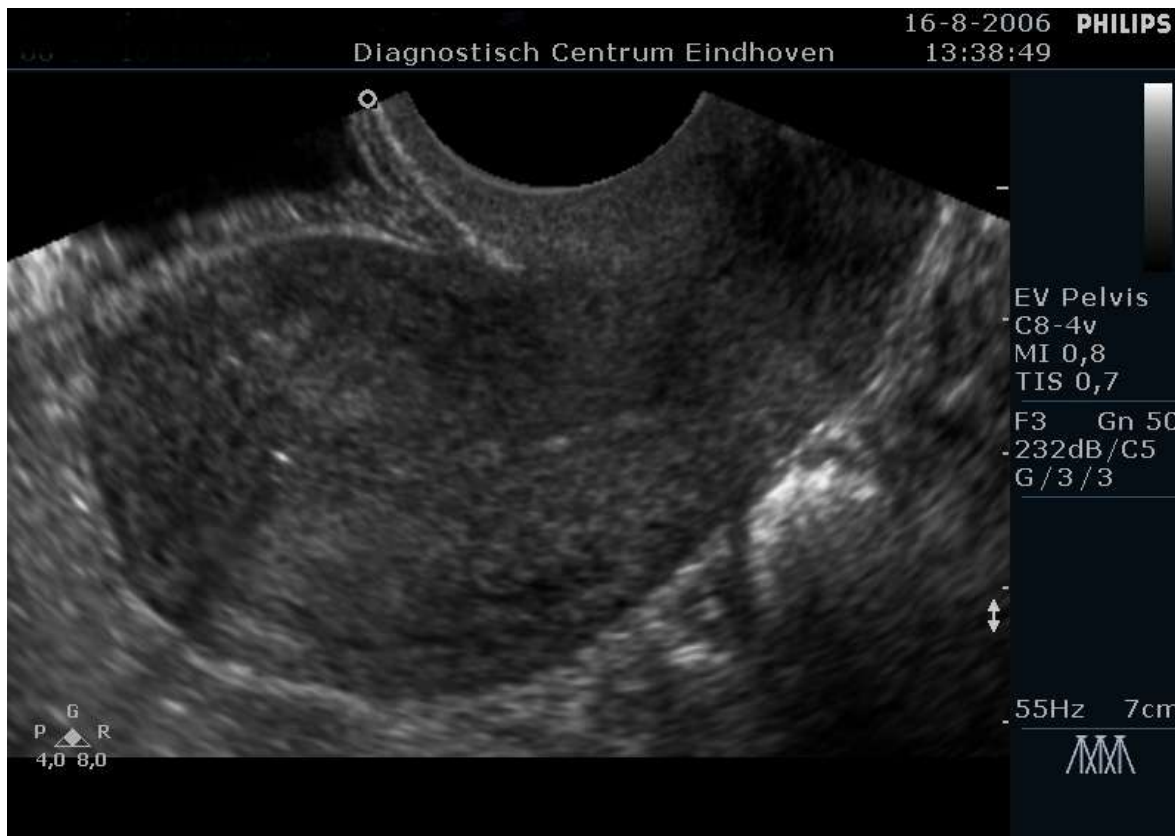
Behandeling Mirena

- Levonorgestrel afgevend spiraaltje
- 20 microgram levonorgestrel per dag
- Glandulaire endometrium atrofie
- Stromale decidualisatie en epitheelcel inactivatie
- 40% amenorrhoea



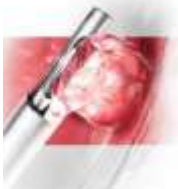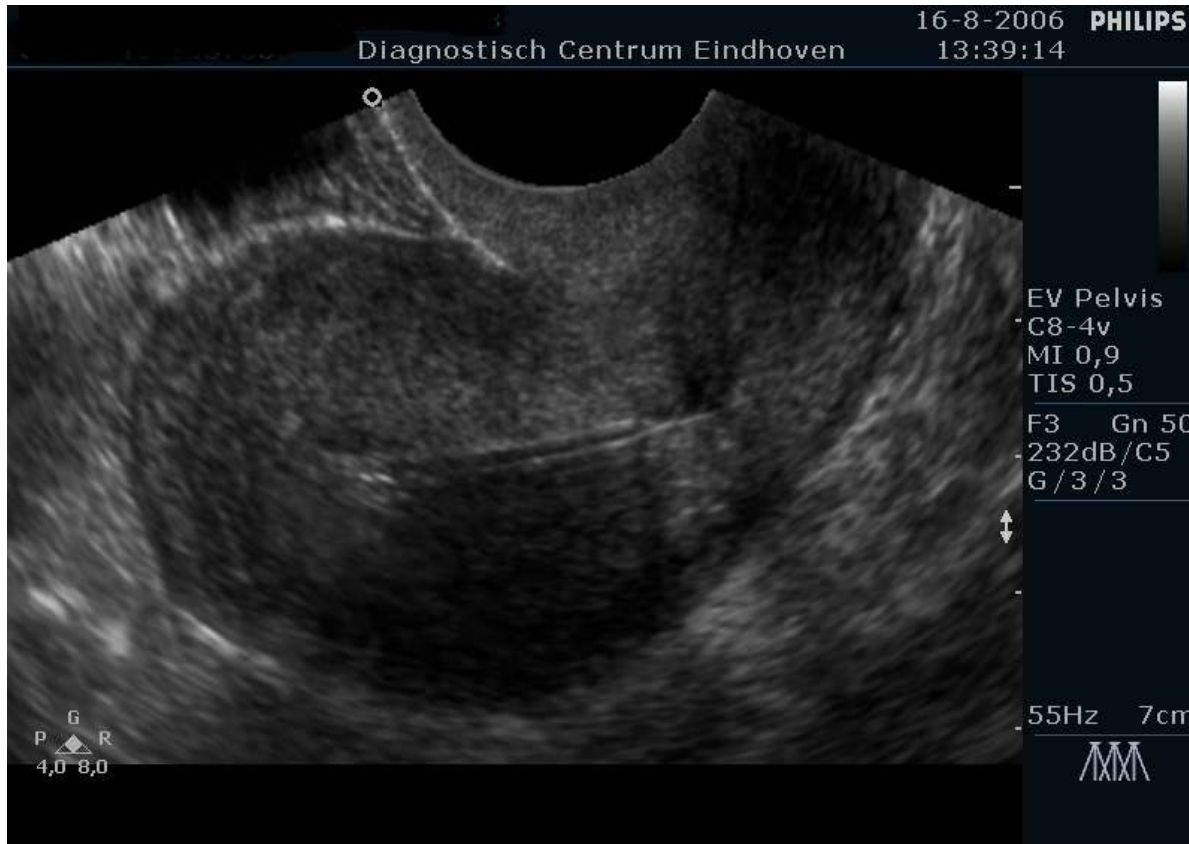Echo Mirena



RTA premenopauzaal bloedverlies

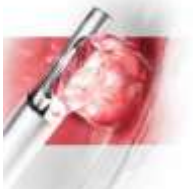
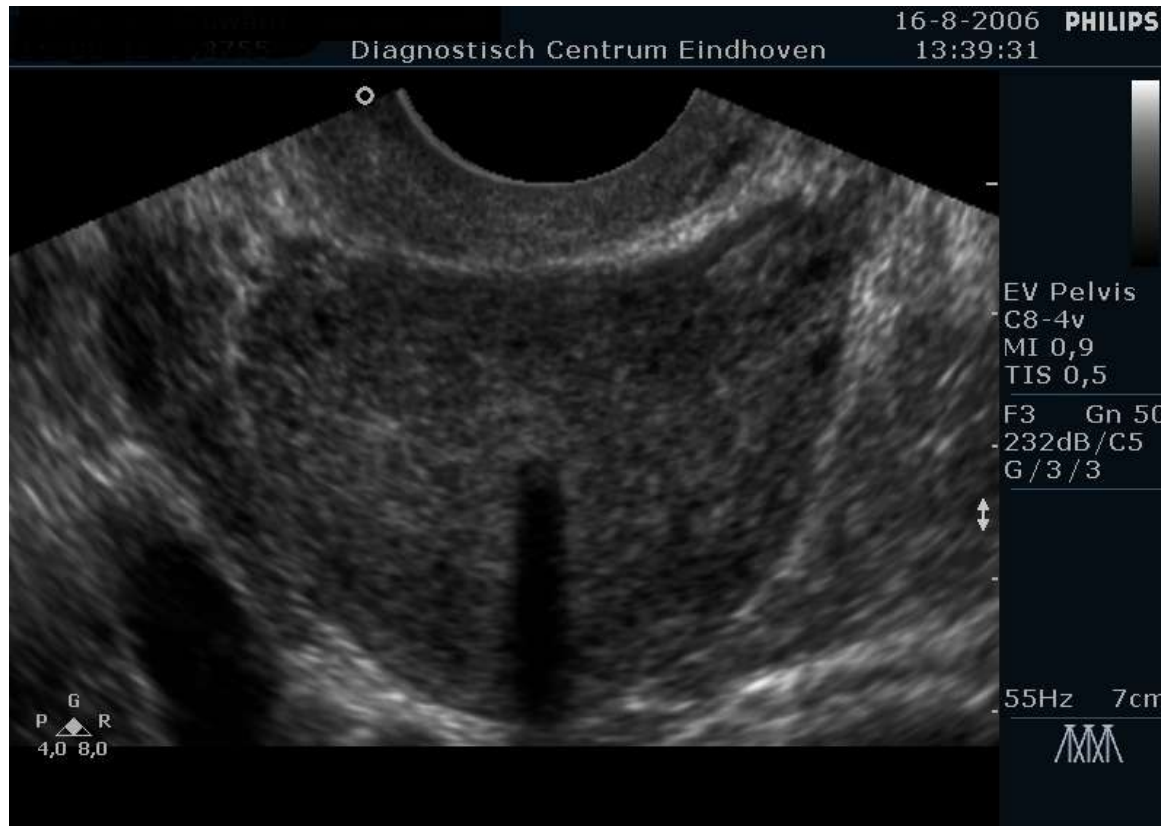
Echo Mirena



RTA premenopauzaal bloedverlies

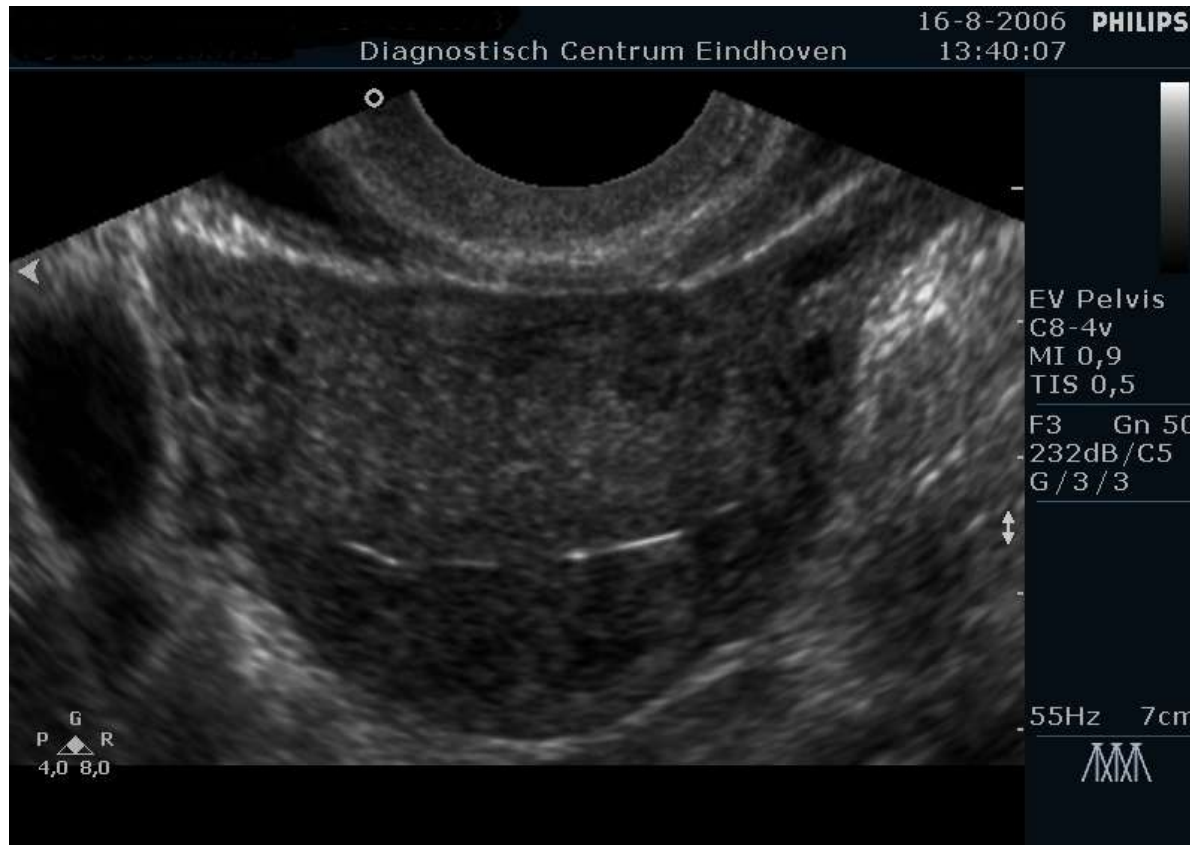Echo Mirena



RTA premenopauzaal bloedverlies



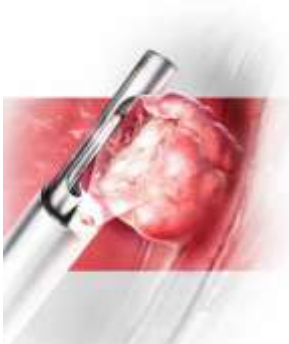
Echo Mirena



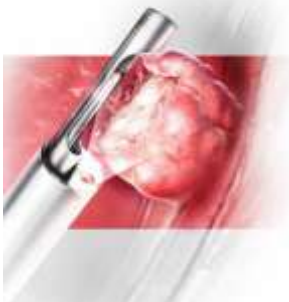
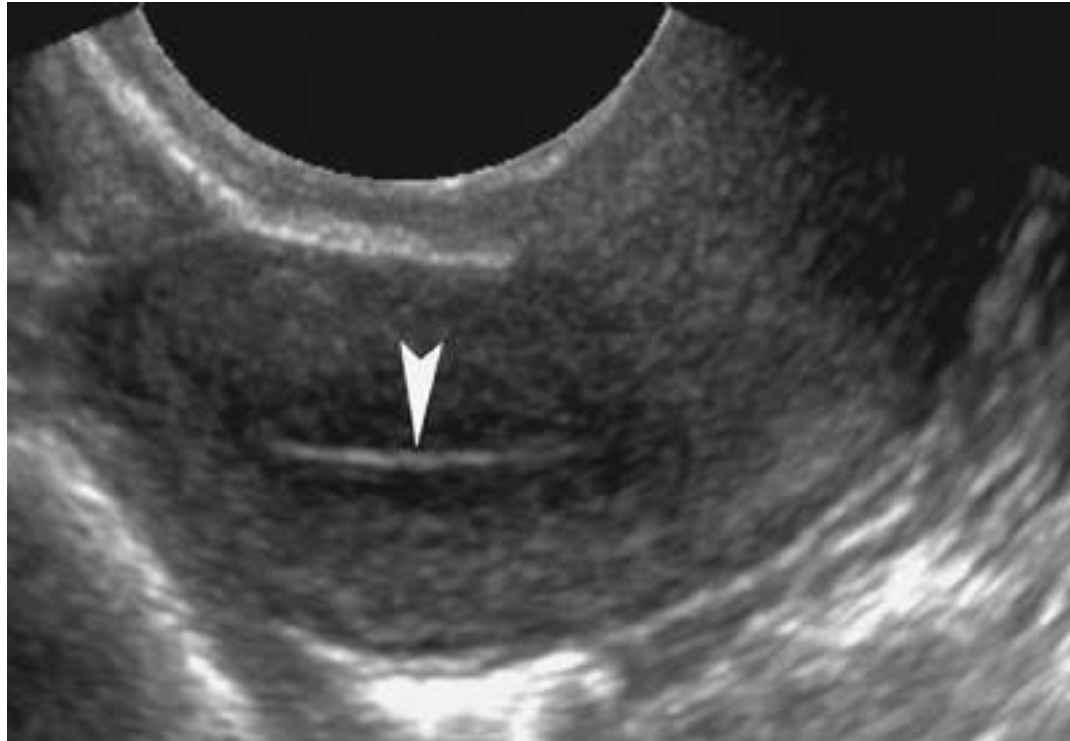RTA premenopauzaal bloedverlies

Atrofie endometrium

- Onregelmatig tussentijds bloedverlies
- Atrofie door progestagenen
- Tijdelijk endometriumopbouw door stop OAC danwel toediening oestrogenen bij Mirena/Implanon



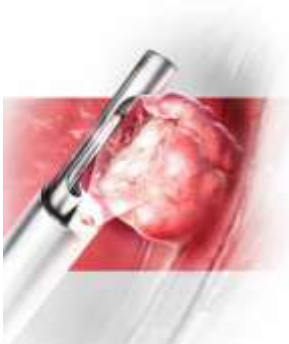
Echo atrofie endometrium



RTA premenopauzaal bloedverlies

Wanneer verwijzen

- Bij afwijkend of niet te beoordelen vaginaal toucher
- Bij aanhoudend bloedverlies na/tijdens therapie



Wat er dan kan gebeuren horen
jullie na de pauze.....

